

Врз основа на член 27 став (1) од Законот за здравствената заштита („Службен весник на Република Македонија“ број 43/12, 145/12, 87/13, 164/13, 39/14 и 43/14), министерот за здравство донесе

У П А Т С Т В О
ЗА ПРАКТИКУВАЊЕ НА МЕДИЦИНА ЗАСНОВАНА НА ДОКАЗИ ПРИ
ЛУКСАЦИИ НА ПАТЕЛАТА

Член 1

Со ова упатство се пропишува медицинското згрижување при луксации на пателата преку практикување на медицина заснована на докази.

Член 2

Начинот на медицинското згрижување е даден во прилог, кој е составен дел на ова упатство.

Член 3

Здравствените работници и здравствените соработници ја вршат здравствената дејност на медицинското згрижување при луксации на пателата, по правило согласно ова упатство.

По исклучок од став 1 на овој член, во поединечни случаи по оценка на докторот, може да се отстапи од одредбите на ова упатство, со соодветно писмено образложение за причините и потребата за отстапување и со проценка за натамошниот тек на постапката, при што од страна на докторот тоа соодветно се документира во писмена форма во медицинското досие на пациентот.

Член 4

Ова упатство влегува во сила наредниот ден од денот на неговото донесување.

Бр. 07-3053/1
12 март 2014 година
Скопје

МИНИСТЕР
Никола Тодоров

ЛУКСАЦИЈА НА ПАТЕЛАТА

МБД Упатства
7.6.2010

- Механизам на повреда
- Симптоми и клиничка слика
- Третман
- Рекурентни луксациии на пателата
- Референци

МЕХАНИЗАМ НА ПОВРЕДА

- Валгус свиткување и надворешна ротација на потколеницата при флектирано колено предизвикува луксирање на пателата преку латералниот раб на сулкусот на фемурот (6).

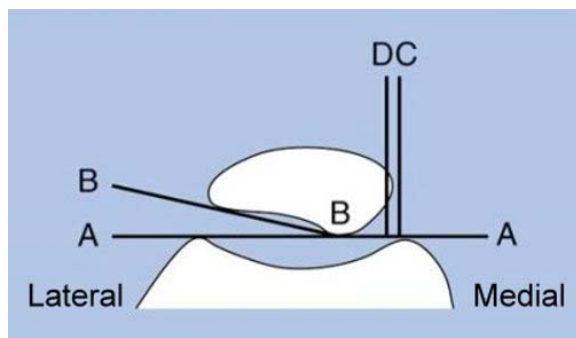
СИМПТОМИ И КЛИНИЧКА СЛИКА

- Типичиот пациент е тинејџер или млад адулт со хаемартхрос на коленото.
- Анамнеза (во некои случаи пациентот/пациентката сами го забележуваат изместувањето на пателата; повредата која води до луксација може да биде средно јака, додека за повреда на лигаментите треба појака сила.
- Тешкотии при оптоварување.
- Болка и осетливост при палпација на медијалната страна од пателата, на медијалниот кондил на фемурот или на горниот раб од латералниот кондил на фемурот.
- Понекогаш дислокацијата е јасно видлива. Пателата може да се дислоцира латерално до поголем степен, во споредба со здравата страна. Оваа манипулација е болна (знак на осетливост).
- Рендгенографиите (вклучувајќи ја и аксијалната проекција на пателата) се неопходни за да се видат евентуално присутните коскени фрагменти. Се прикажува и накривнување и латерализација на пателата. (слика 1 и 2)

Слика 1: Одредување на позицијата на пателата

Слики
29.8.2011

Аголот помеѓу линиите А-А И Б-Б нормално се отвора латерално. Доколку аголот се отвора медијално, пателата е накривена. Линијата С перпендикуларна на линијата А-А и е повлечена од медијалниот кондил. Линијата D е повлечена 1 мм латерално од линијата С и ја сече пателата под нормала. Доколку пателата е лоцирана латерално од линијата D, се вели дека таа е латерализирана и има тенденција кон дислокација.



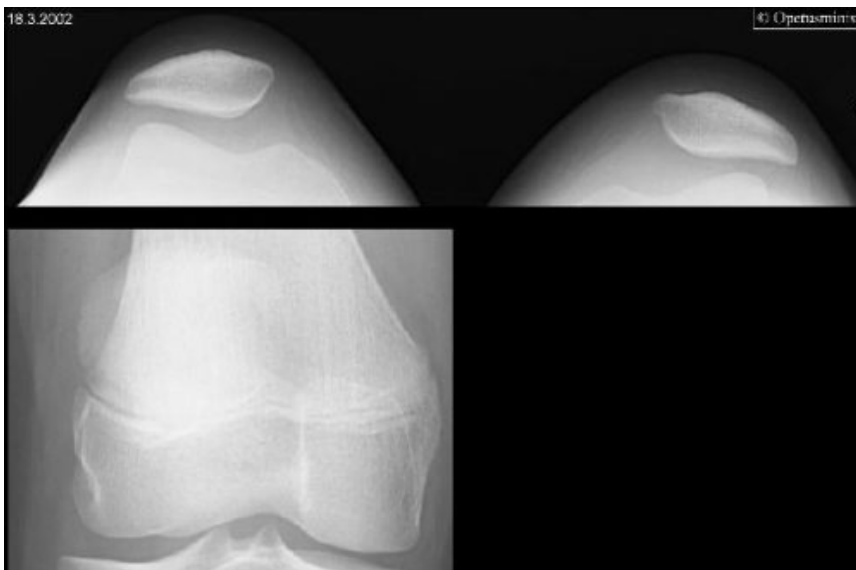
Article ID: ime01330 (501.004)
© 2012 Duodecim Medical Publications Ltd

Слика 2 : Дислокација на патела

Слики
29.8.2011

Колено на 12-годишно девојче, повредено при скијање, со увртување. При клиничкиот преглед е утврдена значајна осетливост на медијалната страна на коленото, како и доста голем оток на меките ткива. Рендгенографиите покажуваат пателарна проекција на двете колена и нативни рендгенографии на левото колено. Левата патела е видливо латерализирана. Тибофеморалниот простор е нормален, сите коскени зглобни површини се интактни, не се гледаат фрактури. Третманот е конзервативен со ортоза и инструкции од страна на физиотерапевт.

Кај суспектна луксација, радиолошките истражувања вклучуваат предна и латерална проекција на афектираното колено, како и аксијални проекции на двете колена во 20- 30 степени флексија (таканаречена пателарна или Лаурина проекција). Пателарната проекција ја открива дислоцираноста на пателата и нејзино накривување. Авулзиона фрактура на медијалниот раб на патела, фрактура на зглобната површина и слободни тела во зглобот, можат да бидат дијагностицирани. Но, сепак, слободните тела често се состојат само од `рскавица и содржат многу малку коска, па обично не се видливи на рендгенографиите.



Извор на сликите: Медикоимаж/ Универзитет во Турку, благодарение на Министерството за едукација на Финска.

Автори: Medimage / University of Turku
Article ID: ime01331 (422.112)
© 2012 Duodecim Medical Publications Ltd

ТРЕТМАН

Репозиција

- Се екстендира коленото, па се врши притисок на пателата кон медијално.

Евакуација на хемартросот

- При присуство на големо количество на крв во зглобот се врши аспирација, со што се намалува болката. Ако во аспиратот има масни капки, суспектна е остеохондрална фрактура.

Индикации за оперативен третман

- Присутен слободен фрагмент на рендгенографијата бара фиксација.
- Кај случаи со профузен хемартрос треба да се разгледа потребата од артроскопија и преглед под анестезија.
- Оперативниот третман кај рекурентни луксациии се зема во предвид во зависност од возраста на пациентот и честотата на луксациите. Клучното прашање е: дали му верувате на своето колено?

- Големината на лезијата на пателарната `рскавица, изгледа, корелира со резултатите од третманот 1.

Конзервативен третман

- Само кај примарни дислокации со среден хемартрос 2 3 4 5.
- Акутна фаза кај рекурентна луксација. Операцијата се изведува подоцна, доколку е потребно.
- Кога едемот ќе се намали (2-3 дена), се почнува со вежби за квадрицепс и се користат ортози за стабилизација на пателата.
- Краткотрајна имобилизација може да се користи за да се намалат болките.

Поврзани извори

КОХРЕИНОВИ ПРЕГЛЕДИ

- Кај акутна примарна дислокација на патела , операција во првиот момент не обезбедува бенефит, во споредба со конзервативниот третман (ннд-С).

РЕФЕРЕНЦИ

1. Nikku R, Nietosvaara Y, Kallio P, Aalto K, Michelsson JE. Operative versus closed treatment of primary dislocation of the patella. Similar 2-year results in 125 randomized patients. Acta Orthop Scand 1997; 68:419-23.
2. Pidorianno AJ, Weinstein RN, Buuck DA, Fulkerson JP. Correlation of patellar articular lesions with results from anteromedial tibial tubercle transfer. Am J Sports Med 1997; 25:533-7.
3. Christiansen SE, Jakobsen BW, Lund B, Lind M. Isolated repair of the medial patellofemoral ligament in primary dislocation of the patella: a prospective randomized study. Arthroscopy 2008 Aug; 24(8):881-7. PubMed
4. Palmu S, Kallio PE, Donell ST, Helenius I, Nietosvaara Y. Acute patellar dislocation in children and adolescents: a randomized clinical trial. J Bone Joint Surg Am 2008 Mar; 90(3):463-70. PubMed
5. Sillanpää PJ, Mattila VM, Mäenpää H, Kiuru M, Visuri T, Pihlajamäki H. Treatment with and without initial stabilizing surgery for primary traumatic patellar dislocation. A prospective randomized study. J Bone Joint Surg Am 2009 Feb; 91(2):263-73. PubMed
6. Camanho GL, Viegas Ade C, Bitar AC, Demange MK, Hernandez AJ. Conservative versus surgical treatment for repair of the medial patellofemoral ligament in acute dislocations of the patella. Arthroscopy 2009 Jun; 25(6):620-5. PubMed
7. Nikku R, Nietosvaara Y, Kallio P, Aalto K, Michelsson JE. Operative versus closed treatment of primary dislocation of the patella. Similar 2-year results in 125 randomized patients. Acta Orthop Scand 1997; 68:419-23.

Автори: Risto Nikku

Article ID: ebm00360 (018.032)

© 2012 Duodecim Medical Publications Ltd

1. **МБД упатство 7.6.2010**
2. **Упатството треба да се ажурира еднаш на 5 години.**
3. **Предвидено е следно ажурирање до октомври 2015 година.**