

ENT дијагностичка ендоскопија

Назив на ЈЗУ ЗАВСТВЕН ДОМ ЖЕЛЕЗНИЧАР-СКОПЈЕ

Токуда Болница-Софија (20.10-14.11.2014год.)

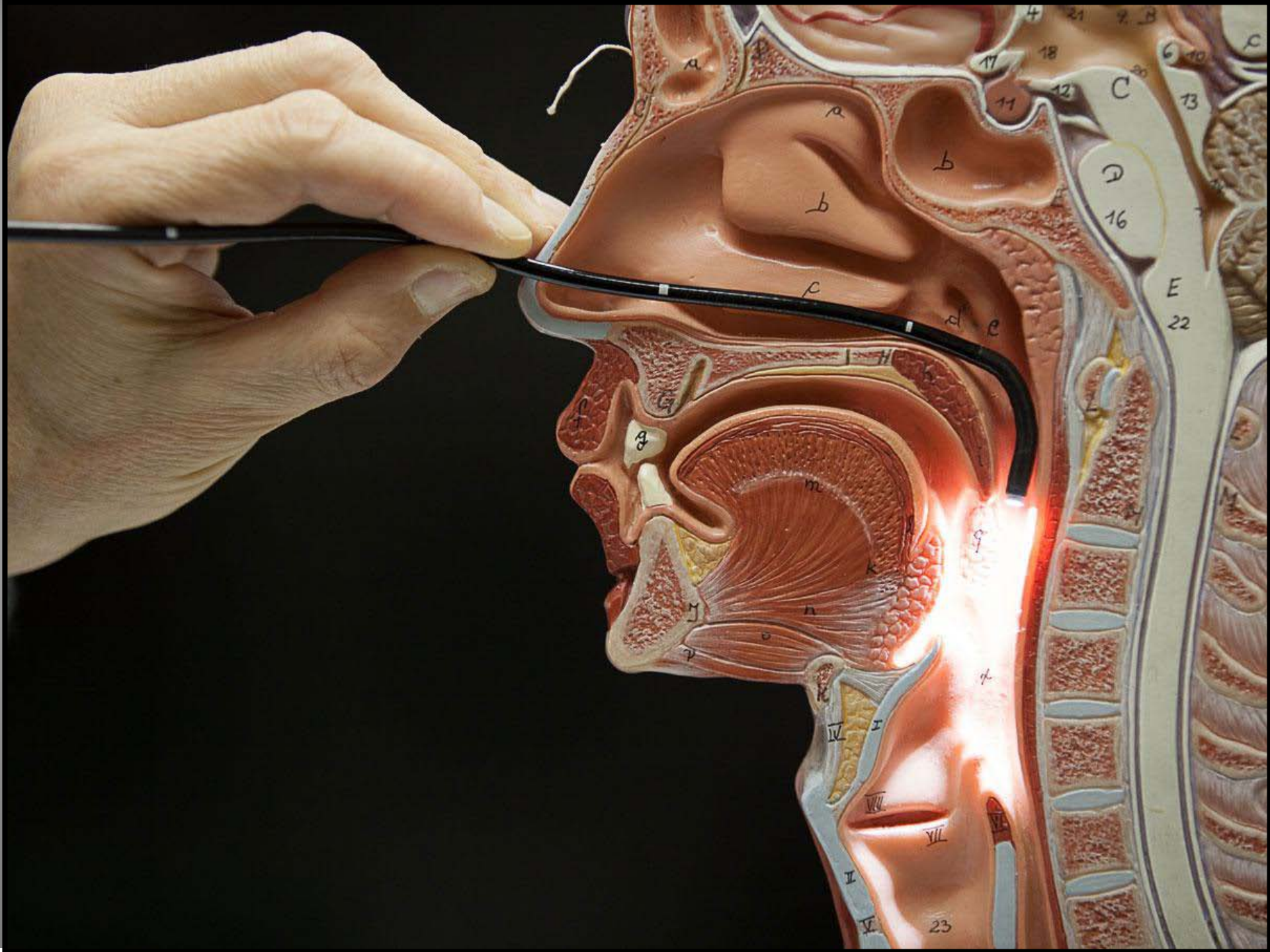
Др.Спец. ОРЛ.Марија Ципушева

Датум на презентација: 25.11.2014год.

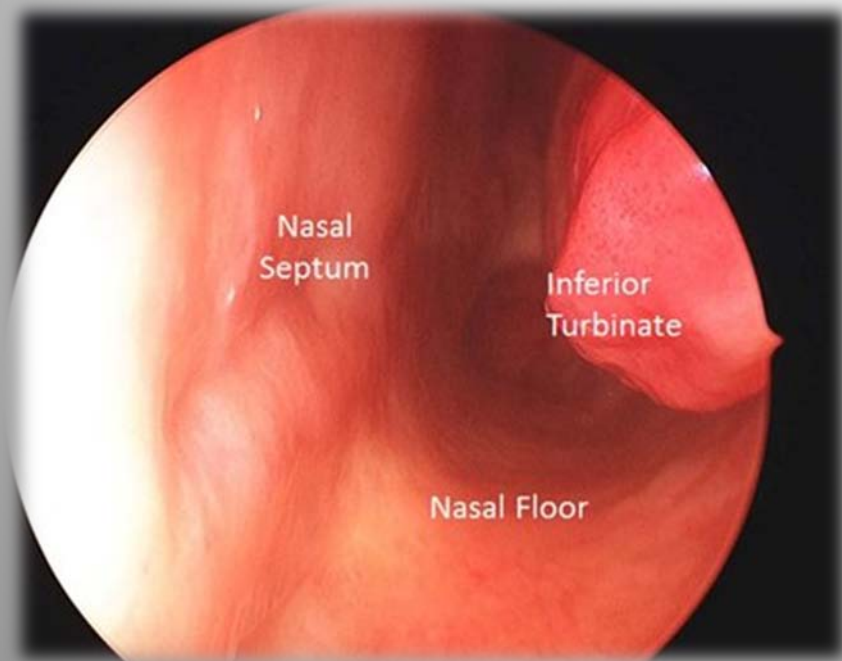
**УВО НОС И ГРЛО
ДИЈАГНОСТИЧКА
ЕНДОСКОПИЈА**

НАЗОЕНДОСКОПИЈА

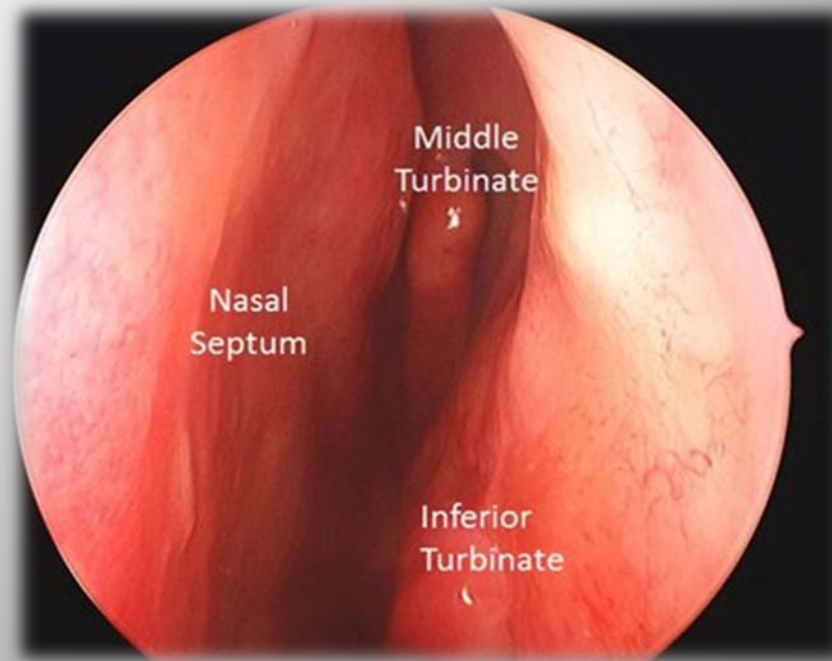
- Минимално инвазивна дијагностичка процедура со која се изведува ендоскопска егзаминација на нос, фаринкс и ларинкс преку назална шуплина со фиброоптичка камера поставена на флексибилна оптичка туба, која се внесува преку долен носен ходник.



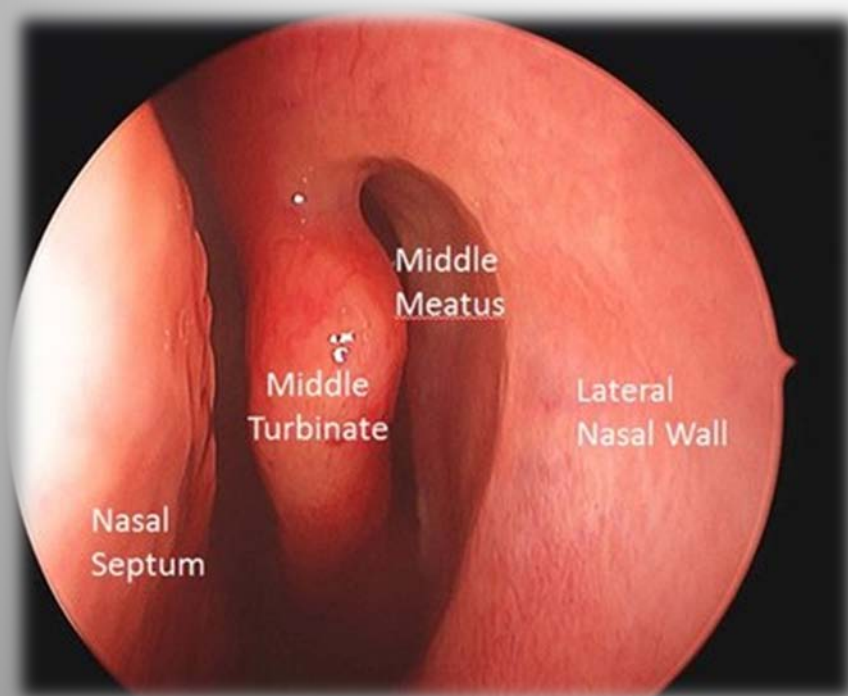
- Со која се овозможува визуелизација на нормална анатомија



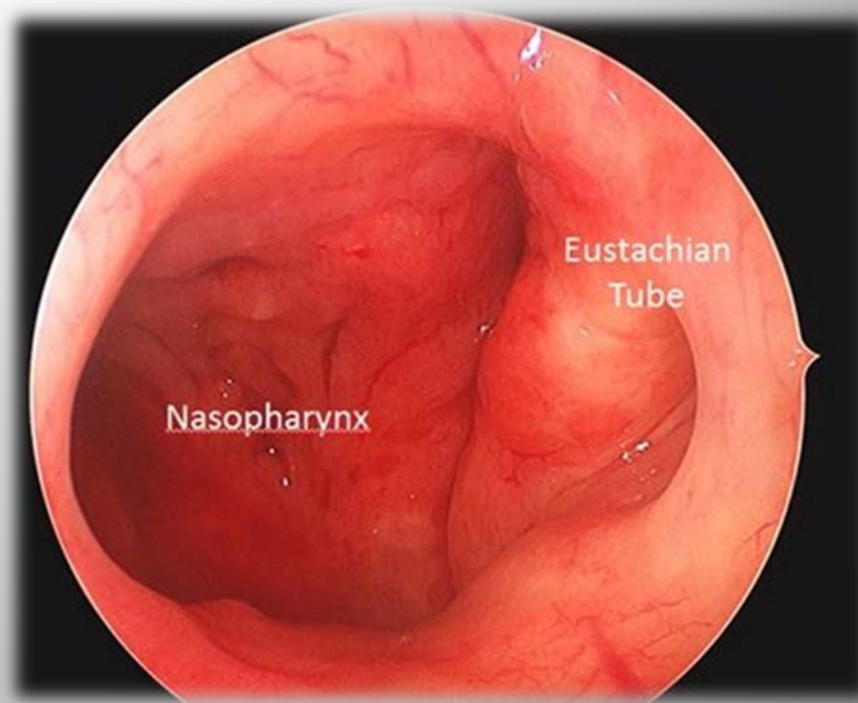
Сл. Бр.1 Анатомија на носната шуплина веднаш зад ноздрата-инфериорен поглед



Сл. Бр.2 Анатомија на носната шуплина зад ноздрата –супериорен поглед

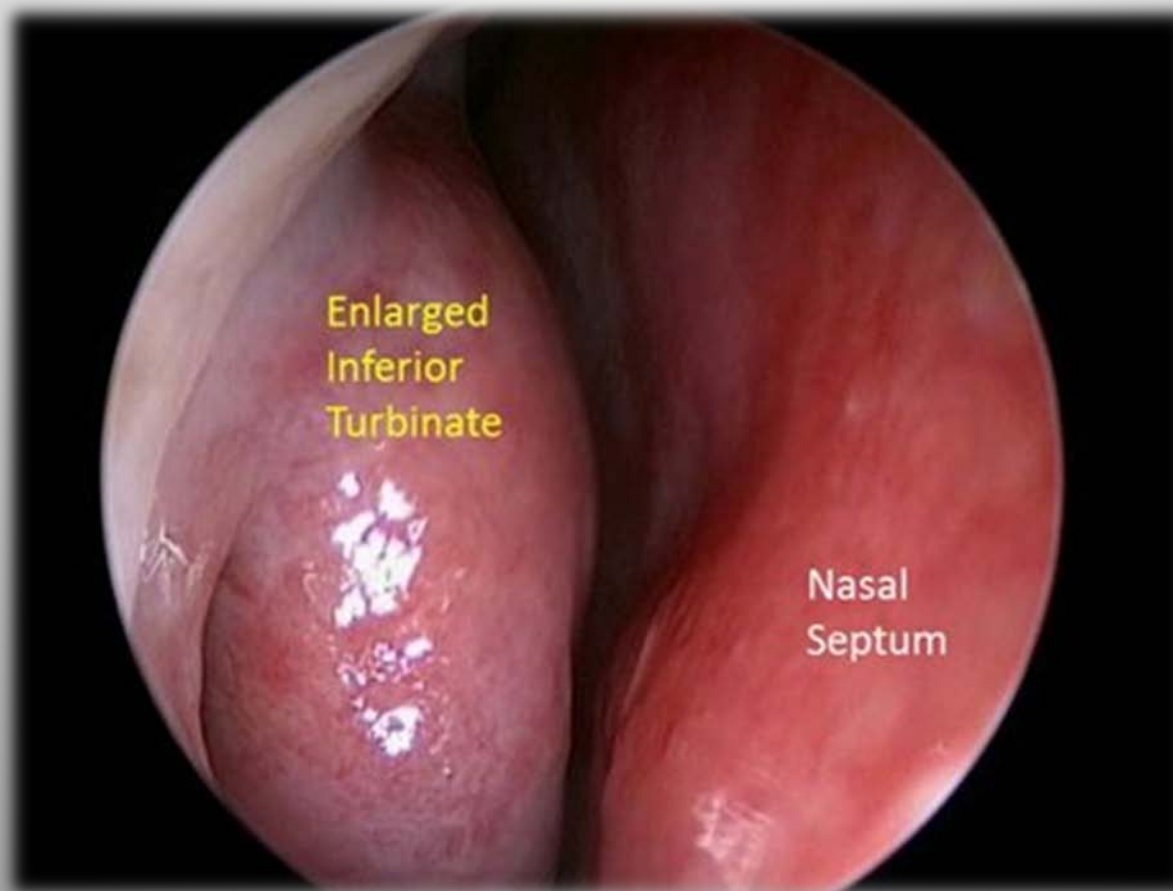


Сл.Бр.3 Средна носна школка и
среден носен ходник

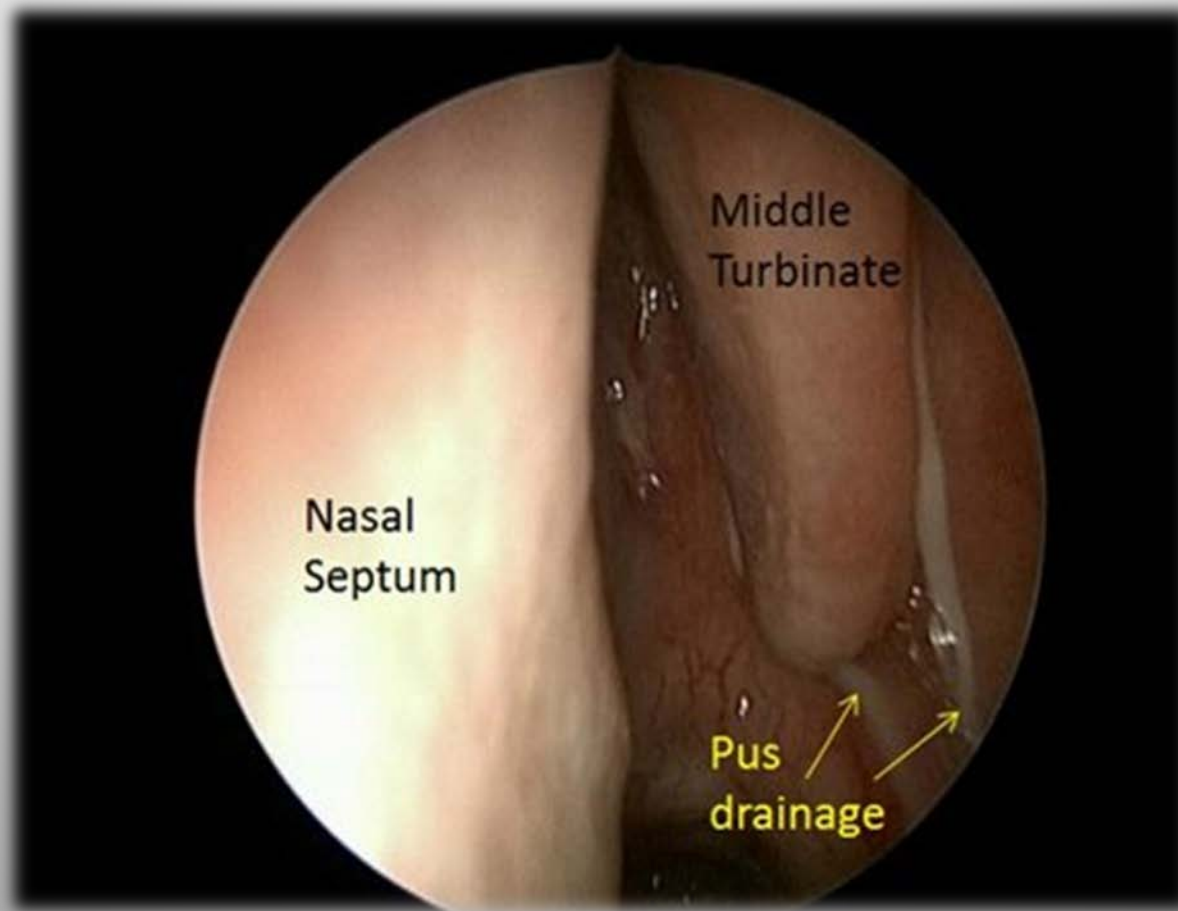


Сл. Бр.4 Назофаринкс и отворот на
Еустахиева туба

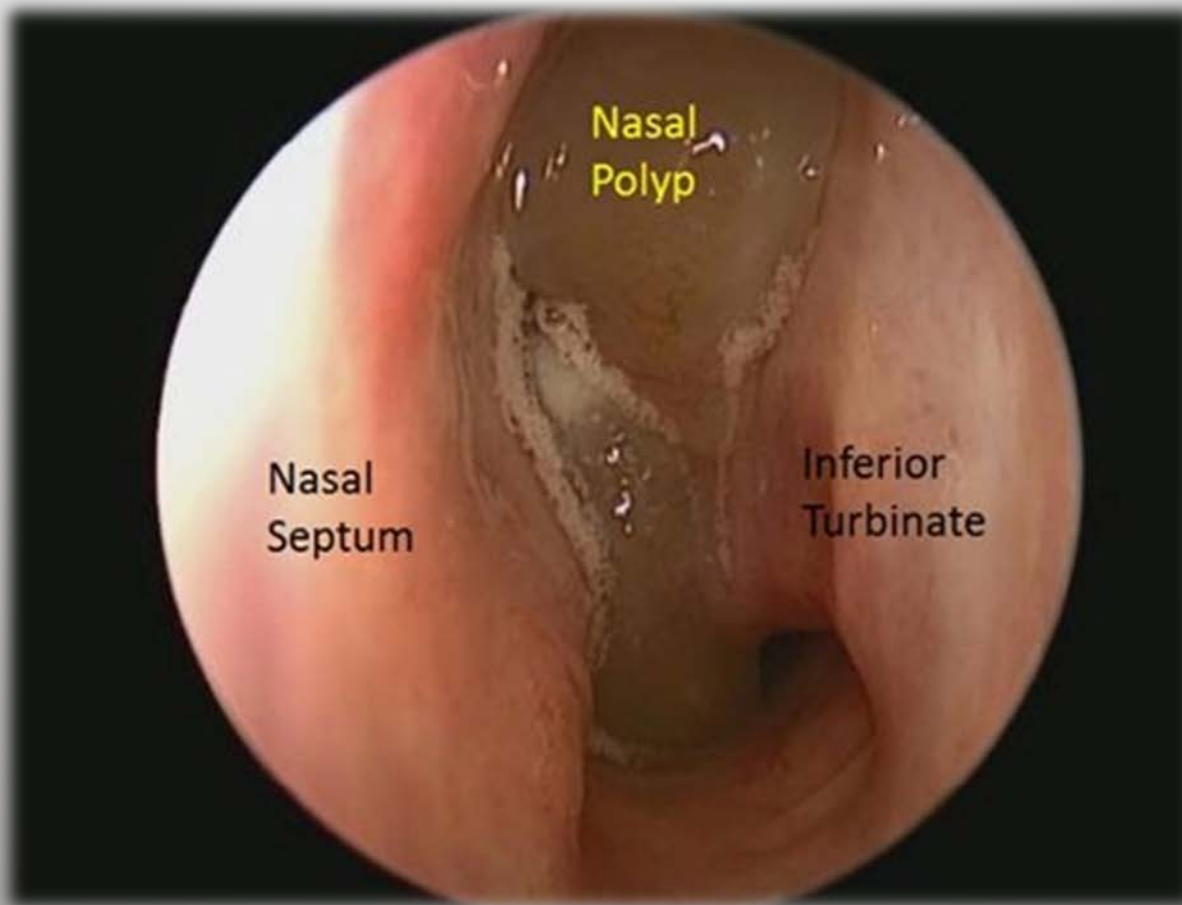
- И визуелизација на патолошки промени :



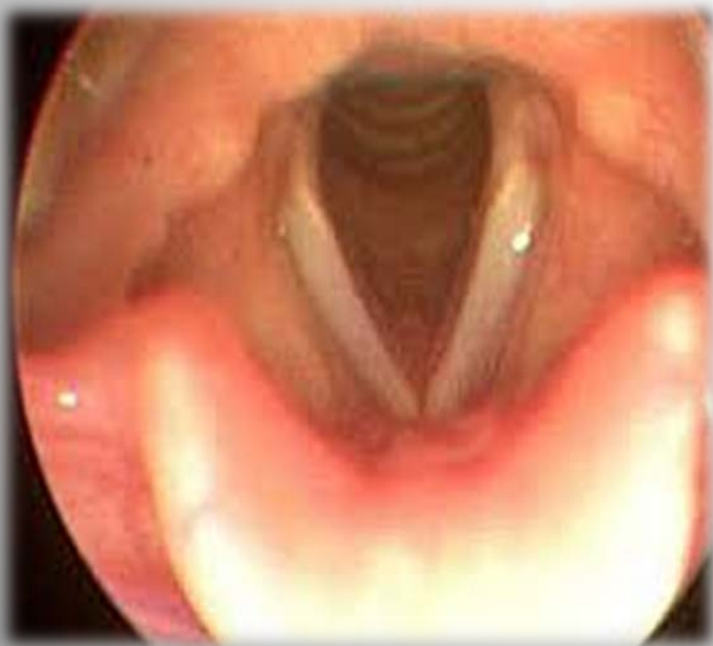Сл.Бр.5 Хипертрофирана долна носна конха која ја блокира проодноста на воздух низ десната носна шуплина



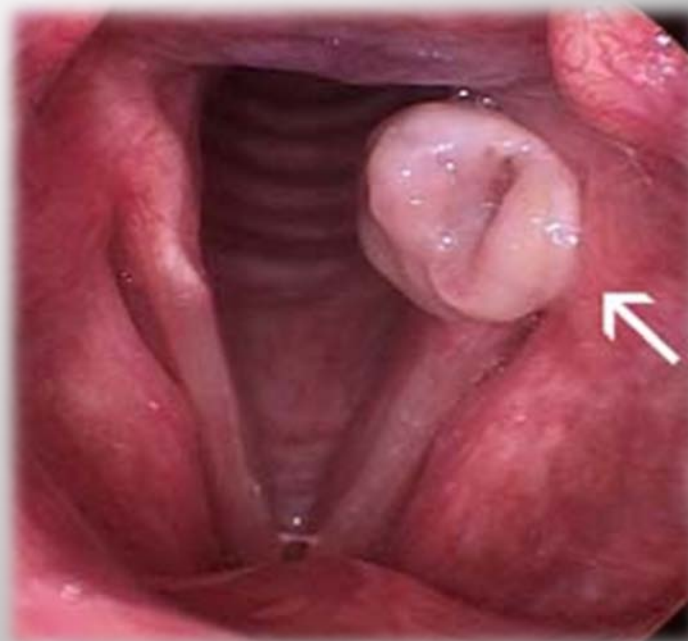
Сл.Бр.6 Ендоскопска евиденција на синуситис
– пурулентна дренажа од истечниот тракт
на левиот синус



Сл.Бр.7 Назален полип која ја исполнува носната шуплина



Сл.Бр.8 Нормална анатомија
на ларинкс



Сл.Бр.9 Гранулом на лева
вокална хорда

- **Индикации :**

1. Иницијална дијагноза кај пациенти со синоназални симптоми како: отежнато дишење, фаџијална болка и притисок, пурулентна секреџија, намален осет за мирис.
2. Евалуација на одговор на пациентите на терапија
3. Евалуација на пациентите со компликаџија од синуситис
4. Евалуација или биопсија на назални маси или лезии

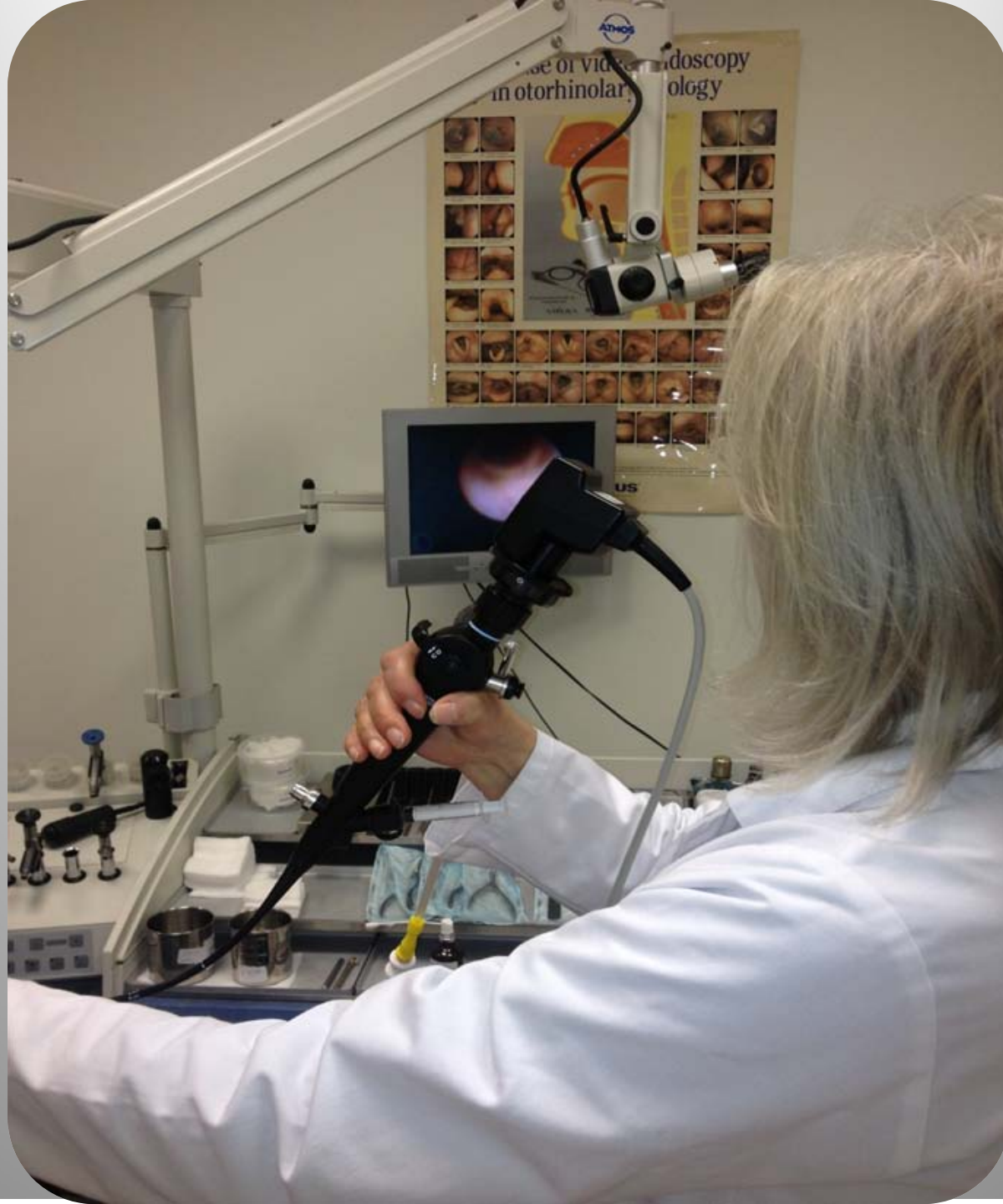- **Контраиндикации :**

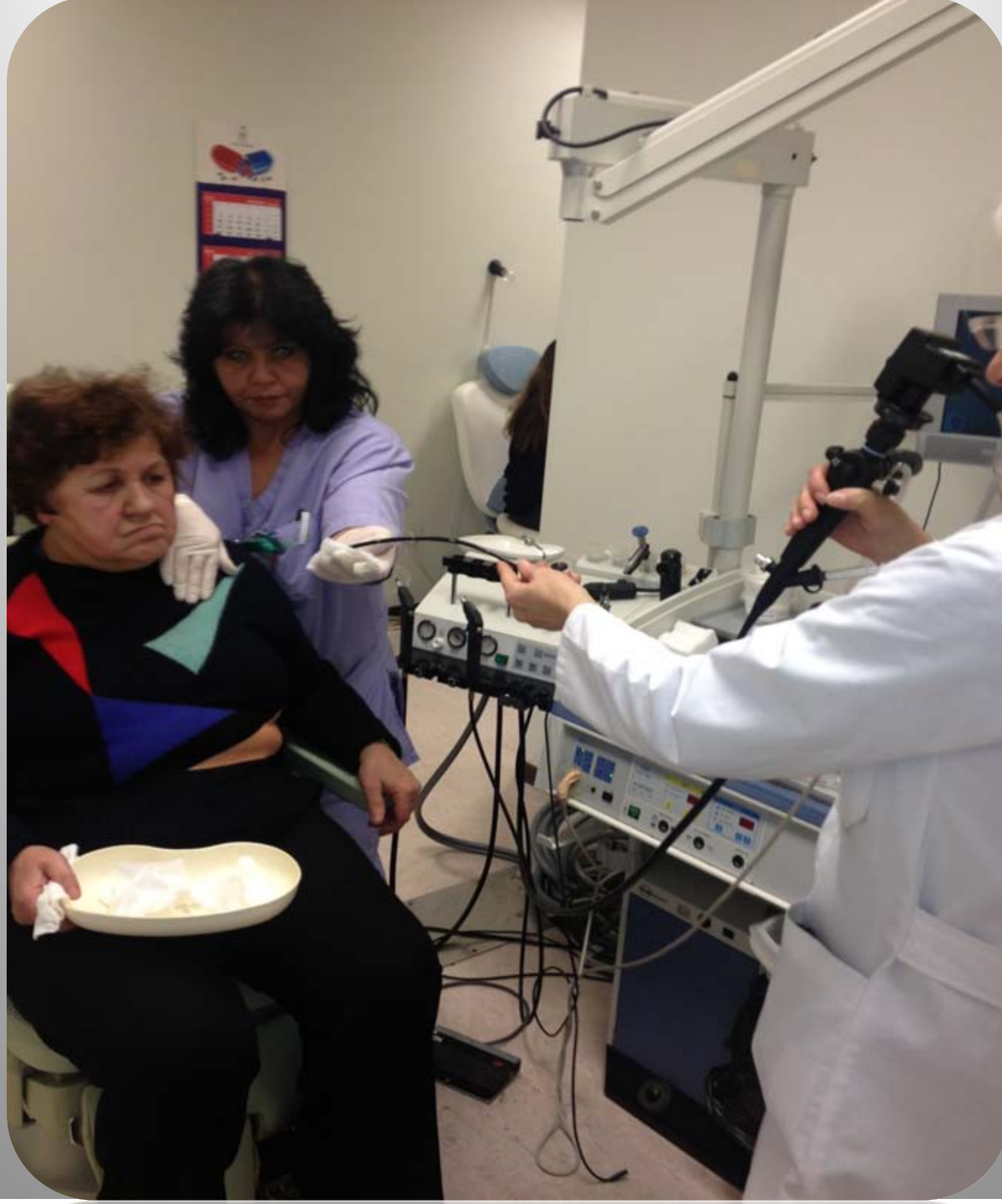Не постои апсолутна контраиндикација за изведување на назална ендоскопија.

Но, кај пациентите кај кои постои нарушување на хемостазата или се на антикоаулантна терапија назалната ендоскопија треба да се изведе внимателно за да не се ипровоцира крварење.

- **Заклучок :**

Флексибилната назална ендоскопија е супериорна дијагностичка метода за визуелна егзаминација и евалуација на назална опструкција, поради што е препорачлива нејзина рутинска употреба.





- **Референци:**

- 1) http://care.american-rhinologic.org/nasal_endoscopy
- 2) <http://med.stanford.edu/ohns/resources/laryngology/gallery.html>
- 3) <http://emedicine.medscape.com/article/1890999-overview>