


ЕДУКАЦИЈА ВО
УНИВЕРЗИТЕТСКИ КЛИНИЧКИ
ЦЕНТАР -ЉУБЉАНА

univerzitetni
klinični center ljubljana
University Medical Centre Ljubljana



Др-Весна Трајкова
Невролог
ЈЗУ Клиничка болница
Штип





- -Невролошка клиника .
- -Клинички оддел за васкуларна неврологија и интезивна терапија.
- -Оддел за еплепси

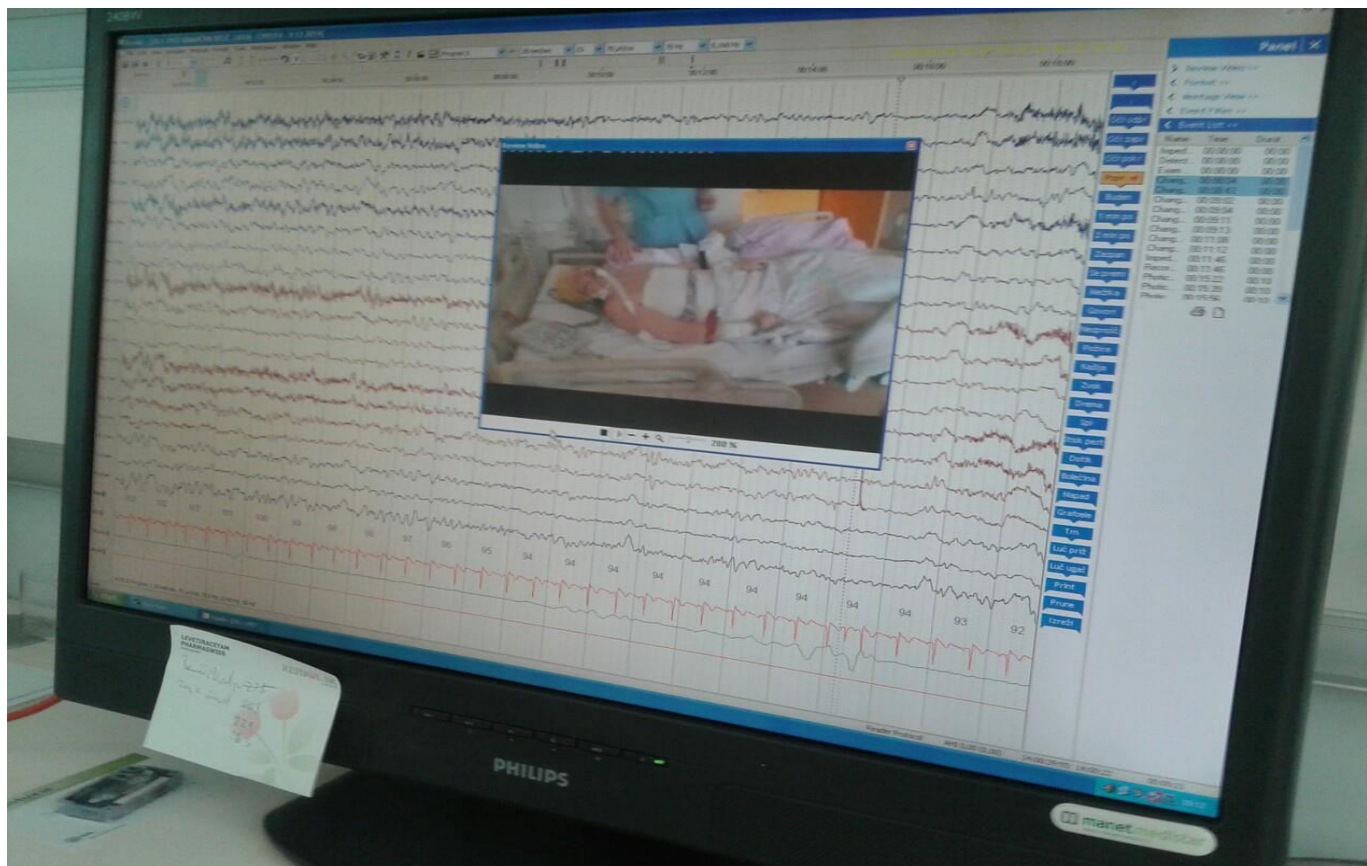
1. ОРГАНИЗАЦИСКА ПОСТАВЕНОСТ НА НЕВРОЛОШКА КЛИНИКА.

○ Оддел за.

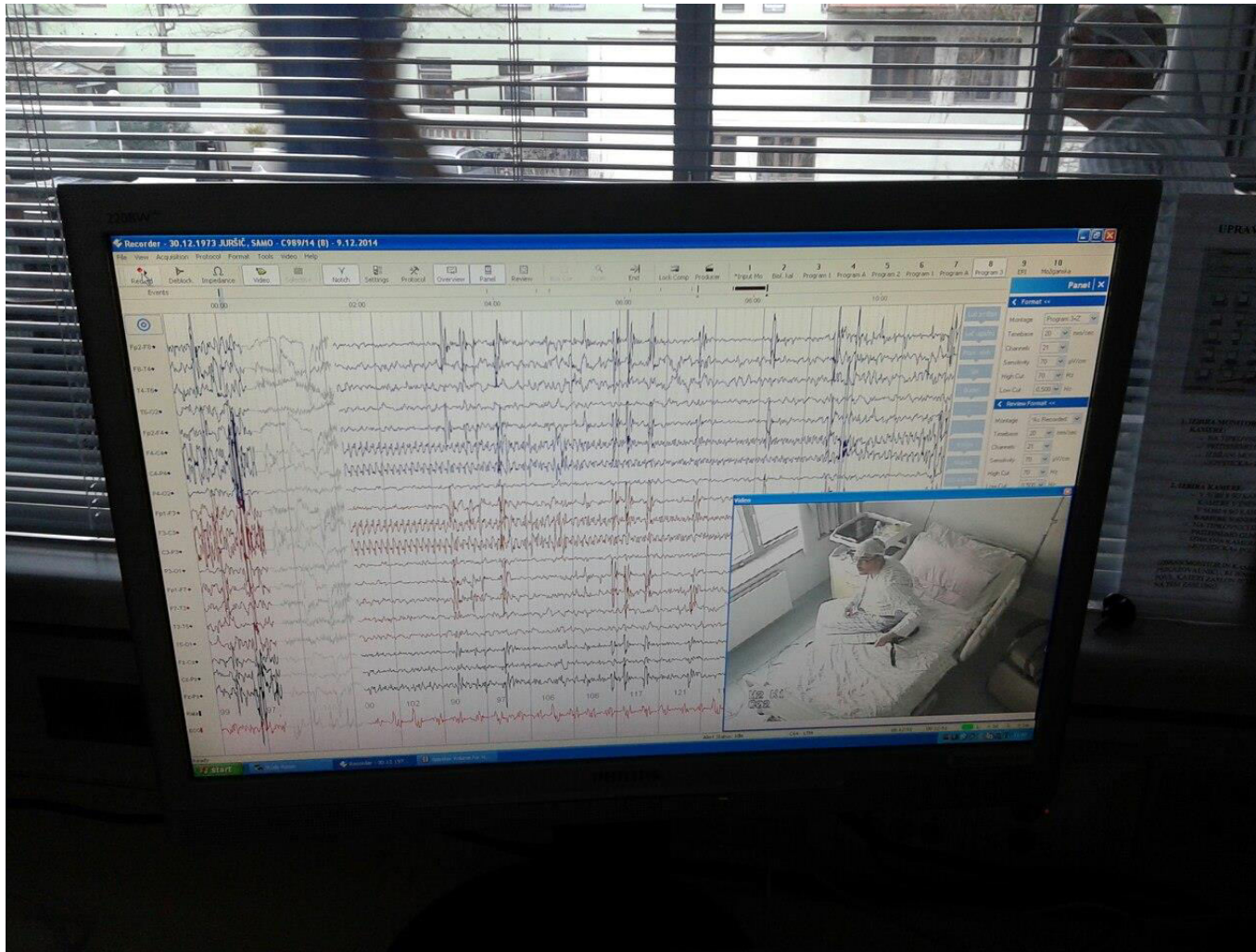
1. Ургентна неврологија.
2. Клиничка неврофизиологија.
3. Болести на нерви
4. Васкуларна неврологија и интензивна неврофизиолошка терапија.
5. Служба за неврорехабилитација.

ПРЕСТОЈ НА КИКН(КЛИНИЧКИ ИНСТУТ ЗА
НЕВРОФИЗИОЛОГИЈА-ОДЕЛ ЗА ЕПИЛЕПСИИ)
1.12.2015-12.12.2015

- Неврхирушки аспекти кај резистентни на епилепсии со долготрајно видео ЕЕГ мониторирање(Дополнително пратено видео број 1.)



Долготрајно видео ЕЕГ мониторирање беше следено кај повеќе пациенти со медикаментозно резистентни форми на епилепсии кај кои требаше да се направи селекција на потенцијални кандидати за хирушки третман.



ПРОТОКОЛ НА ТЕСТ НА НАГИБНА МАСА(НАГИБНА МИЖА)

- Овој тест вклучува диференцијална дијагноза на рефлексна синкопа и епилептичен напад.



Napotna diagnoza: epilepsija neopredeljena

Protokol testa: Po petih minutah ležanja sledi 45 minut pasivnega nagiba mize pod kotom 60°. Krvni tlak merimo avtomatsko na dve minuti, ves čas beležimo srčno frekvenco in istočasno snemamo EKG. V 30. minuti testa z nagibno mizo je preiskovanka prejela Angised 1 tbl. pod jezik.

IZVID

Leže je gibanje krvnega tlaka in srčne frekvence normalno, takoj po dvigu v pokončni položaj pride do porasta srčne frekvence iz 60 na 140/min. Krvni tlak je v prvih minutah po dvigu v pokončni položaj normalen okoli 110/60 mmHg, nato pride do padca krvnega tlaka že v drugi do tretji minuti testa na 90/60 mmHg, srčna frekvenca ob tem pade na 95/min.

Simptomi v času presinkope so enaki spontanim.

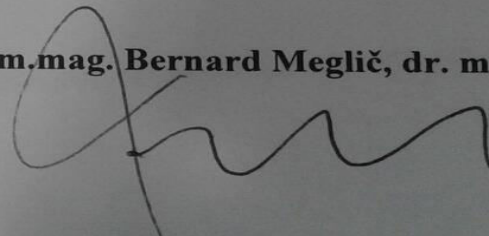
Po spustu nagibne mize se krvni tlak normalizira in simptomatika izzveni.

Mnenje:

Pozitiven test z nagibno mizo, ki potrjuje sum na refleksno sinkopo, pretežno vazodepresorno.

Datum pisanja izvida: 4.12..2014

Prim.mag. Bernard Meglič, dr. med.



2. КЛИНИЧКИ ОДЕЛ ЗА ВАСКУЛАРНА НЕУРОЛОГИЈА И ИНТЕЗИВНА ТЕРАПИЈА.

- На одделот за ургента неврологија бев запозната со протоколи за третман на исхемични мозочни инсулти со тромболитичка терапија и ургентни невролошки состојби кои бараат 24 часовен мониторинг.
- Со одделот раководи проф. др-Виктор Жвигел. Тој е првиот невролог кој е пионер во тромболитичката терапија во Словенија.



ПРИКАЗ НА СЛУЧАЈ НА ПАЦИНЕТКА СО А- V МАЛФОРМАЦИЈА.

- Презентиран случај на 38 годишна пациентка од Македонија кај која беше дијагностициран А-V малформација. Кај која се направени две сеанси на емболизација .Пред стручниот колегиум на одделот за цереброваскуларни болести беше поставена дилемата за и против оперативен третман кај овој супстрат.Добивме и официјално стручно мислење од лекарскиот конзилиум во тој правец.

ЗАКЛУЧОК.

- Престојот на одделот за епилепсии и одделот за интензивна васкуларна неврологија беше максимално искористен за запознавање на најновите аспекти во третманот на резистенти епилепсии и епилептрични синдроми како и најновите искуства за тромболитичка терапија и тромберектомија.
- Се надевам барем дел од тие искуства ќе бидат применети во нашата Клиничка болница – Штип.