

Врз основа на член 27 став (1) од Законот за здравствената заштита („Службен весник на Република Македонија“ број 43/12, 145/12, 87/13, 164/13, 39/14 и 43/14), министерот за здравство донесе

**У П А Т С Т В О**  
**ЗА ПРАКТИКУВАЊЕ НА МЕДИЦИНА ЗАСНОВАНА НА ДОКАЗИ**  
**ПРИ ФРАКТУРИ НА КЛАВИКУЛА И НА СКАПУЛА**

**Член 1**

Со ова упатство се пропишува медицинското згрижување при фрактури на клавикула и на скапула преку практикување на медицина заснована на докази.

**Член 2**

Начинот на медицинското згрижување е даден во прилог, кој е составен дел на ова упатство.

**Член 3**

Здравствените работници и здравствените соработници ја вршат здравствената дејност на медицинското згрижување при фрактури на клавикула и на скапула, по правило согласно ова упатство.

По исклучок од став 1 на овој член, во поединечни случаи по оценка на докторот, може да се отстапи од одредбите на ова упатство, со соодветно писмено образложение за причините и потребата за отстапување и со проценка за натамошниот тек на постапката, при што од страна на докторот тоа соодветно се документира во писмена форма во медицинското досие на пациентот.

**Член 4**

Ова упатство влегува во сила наредниот ден од денот на неговото донесување.

Бр. 07-3043/1  
12 март 2014 година  
Скопје

**МИНИСТЕР**  
**Никола Тодоров**

---

## ФРАКТУРИ НА КЛАВИКУЛА И НА СКАПУЛА

МБД упатства  
25.2.2010

- [Фрактури на клавикула](#)
- [Фрактури на скапула](#)
- [Поврзани извори](#)

### ФРАКТУРИ НА КЛАВИКУЛАТА

#### Механизам

- Пад на испружена рака или директно на рамото.

#### Клинички знаци и симптоми

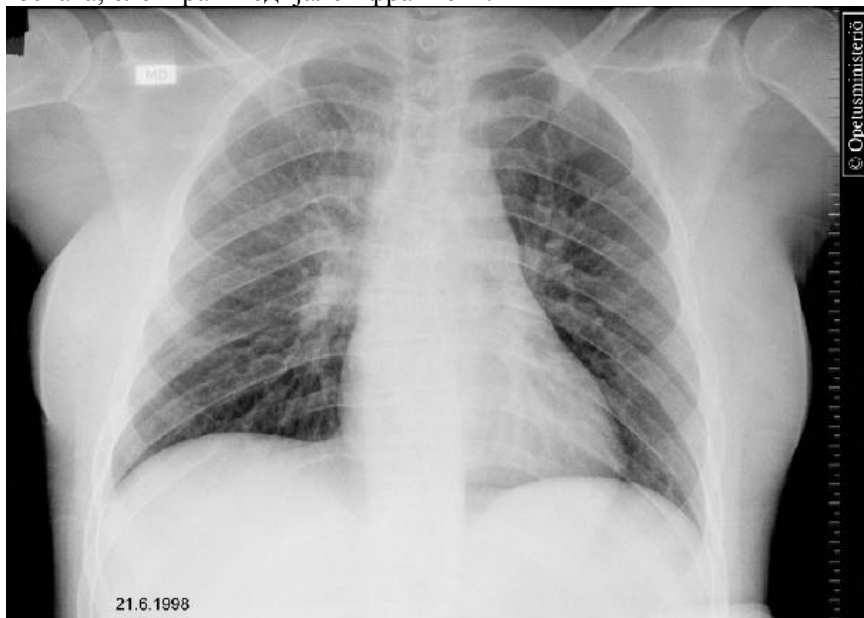- Локална болка и оток. Поради тенко поткожно ткаење, дислокацијата на фрагментите е лесно видлива.

#### Испитувања

- Рендгенографија за да се верифицира дијагнозата и да се утврди степенот на дислокацијата (слика 1).

#### Медијална фрактура на клавикула

20-годишна пациентка, со мултипли повреди. Патник на мотор, кој се судрил директно во задниот дел на автомобил. Во акутната фаза, болката во рамото беше игнорирана заради другите болки. На рендгенографијата во лежечка положба не се најдени особени наоди, сè до повторниот преглед. Фрактура на клавикула со средна третина со дислокација за ширина на коската, елевирани медијален фрагмент.



Извор на сликата: Медимаж; Универзитет Турку, благодарение на Министерството за едукација на Финска.

Автори: Medimage / University of Turku

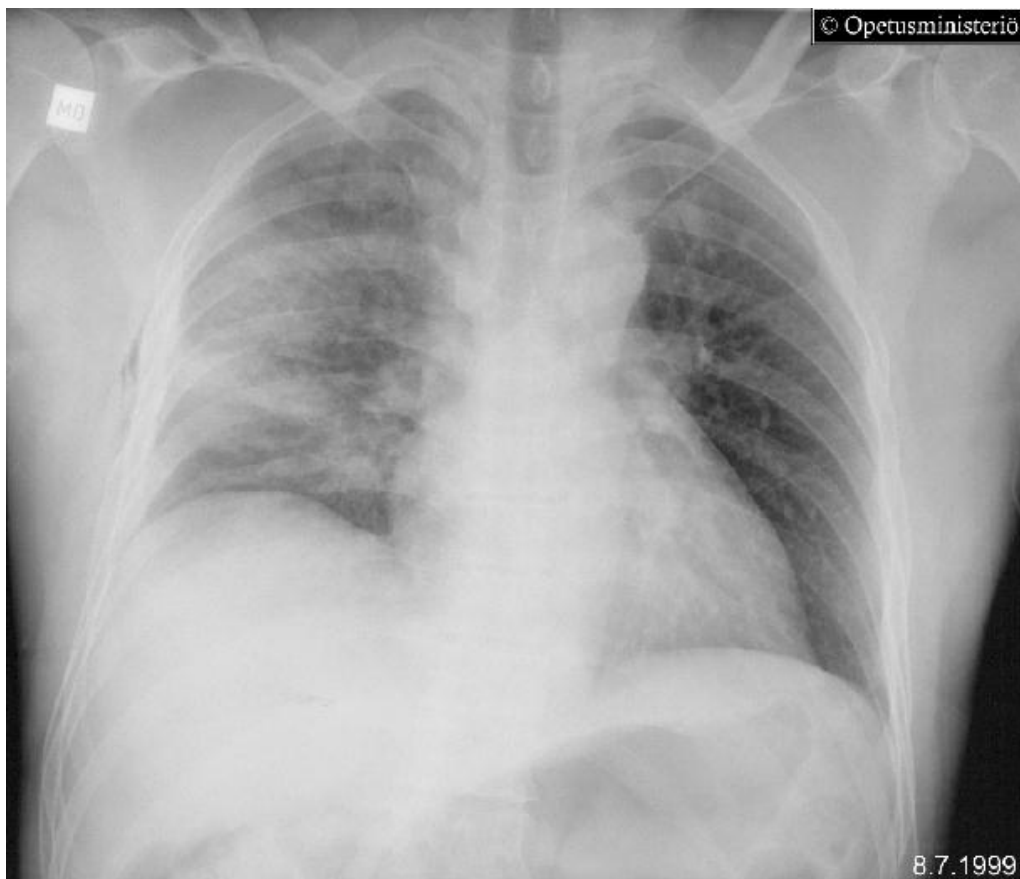
Article ID: ime01258 (421.093)

© 2012 Duodecim Medical Publications Ltd

- Рендгенографија на градниот кош, доколку исто така се сомневаме за можна торакална повреда (слика 2).

### **Фрактура на клавикула, фрактури на ребра, хематоторакс**

Пад од мотор, повреди на десната страна и на рамото. Тешкотии со дишењето и иницијална хипотензија. Нативна рендгенографија на тораксот покажува дислоцирана фрактура и малку слободен фрагмент во средната третина на клавикулата (дислокација за половина на ширината на коската). Фрактура, исто така и на второ ребро (дислокација за половина на ширината на коската) и помала фрактура на 3-то ребро, скриено под клавикулата. Исто така, фрактури на 5-то и на 6-то ребро и суспектна фрактура на 4-то ребро. Екстензивни контузиони промени на десното белодробие, десно супкутан емфизем.



Извор: Медимаж/Универзитет Турку, благодарение на Министерството за едукација на Финска.

Автори: Medimage / University of Turku

Article ID: ime01259 (421.092)

© 2012 Duodecim Medical Publications Ltd

- Циркулација на екстремитетот, сочуваност на нервите (пулс, сензибилитет, функција на горниот екстремитет).

### **Третман**

- Фрактури со добра положба на фрактурните фрагменти можат да бидат третирани конзервативно. Коскено зараснување кај возрасни настанува по 6-9 недели.
- Иммобилизацијата е со помош на ортоза (каивчиња), која се носи во текот на три недели. Лакотот и рачниот зглоб се раздвижуваат веднаш, со изведување на секојдневни вежби.

**Хируршки третман** е индициран во случај на:

- Сложена скршеница.
- Кога краевите на коскените фрагменти се така дислоцирани што се заканува нарушување на интегритетот на кожата.
- Фрактури, придружени со повреда на нерви и/или на крвни садови.
- Хируршки третман е индициран и во случаи на фрактура во средината на дијафизата, кога дислокацијата е поголема од дијаметарот на самата коска или постои скратување поголемо до 15-20 мм.
- Фрактури на надворешната третина, придружени со руптура на коракоклавикуларниот лигамент (просторот помеѓу коракоидниот процесус и клавикулата е проширен, во споредба со неповредената страна и средната третина на клавикулата е елевирани).
- Фрактури на надворешниот крај со инволвирање на артикуларната површина.
- Фрактури кај кои не дошло до зараснување и се придружени со симптоми по изминати 6 месеци од повредата.

### **Фрактури на скапулата**

- Фрактурите на телото на скапулата се третираат конзервативно. Иммобилајтор за рака се носи во текот на 2-3 недели, по што се воведуваат вежби за раздвижување на рамото.
- Фрактурите на вратот на скапулата, кои се протегаат кон артикуларната површина, бараат комјутеризирана томографија и обично и хируршка интервенција, особено ако има значителна дислокација на фрагментите.
- Фрактурите на скапулата обично значат силна траума, насочена кон градниот кош, па треба да се има предвид дека се можни и значајни повреди на тораксот.
- Пловечко „флотинг“, рамо е состојба на ипсилатерална фрактура на клавикулата и вратот на скапулата, што бара хируршко решавање.

### **Поврзани извори**

9.4.2010

### **КОХРАНовИ ПРЕГЛЕДИ**

- Нема доволно докази од рандомизирани контролирани студии за да може да се одреди кои од конзервативните методи се најпогодни за третман на акутни фрактури во средна третина на клавикулата кај адолесценти и кај возрасни (ннд D).
- Нема доволно докази за релативната ефективност на различните хируршки интервенции во третманот на фрактурата и незараснувањето на клавикулата (ннд D).

### **ИЗВОРИ ОД ИНТЕРНЕТ**

1. Rubino LJ. Clavicle fractures. eMedicine 1
2. Goss TP. Scapula fracture. eMedicine 2

### **ЛИТЕРАТУРА**

1. Khan LA, Bradnock TJ, Scott C, Robinson CM. Fractures of the clavicle. J Bone Joint Surg Am 2009 Feb; 91(2):447-60. PubMed
2. Kim W, McKee MD. Management of acute clavicle fractures. Orthop Clin North Am 2008 Oct; 39(4):491-505, vii. PubMed
3. Lapner PC, Uhthoff HK, Papp S. Scapula fractures. Orthop Clin North Am 2008 Oct; 39(4):459-74, vi. PubMed
4. DeFranco MJ, Patterson BM. The floating shoulder. J Am Acad Orthop Surg 2006 Aug; 14(8):499-509. PubMed

5. Zlowodzki M, Bhandari M, Zelle BA, Kregor PJ, Cole PA. Treatment of scapula fractures: systematic review of 520 fractures in 22 case series. J Orthop Trauma 2006 Mar; 20(3):230-3. PubMed

Автори: Направен и ажуриран од МБД уредничкиот тим.

Article ID: rel00599 (018.020)

© 2012 Duodecim Medical Publications Ltd

Автори: Jarkko Pajarinen

Article ID: ebm00956 (018.020)

© 2012 Duodecim Medical Publications Ltd

1. **EBM guidelines 25.2.2010, [www.ebm-guidelines.com](http://www.ebm-guidelines.com)**
2. **Упатството треба да се ажурира на 4 години.**
3. **Предвидено е следно ажурирање до октомври 2015 година.**