

Врз основа на член 27 став (1) од Законот за здравствената заштита („Службен весник на Република Македонија“ број 43/12, 145/12, 87/13, 164/13, 39/14 и 43/14), министерот за здравство донесе

**У П А Т С Т В О**  
**ЗА ПРАКТИКУВАЊЕ НА МЕДИЦИНА ЗАСНОВАНА НА ДОКАЗИ ПРИ**  
**ПОВРЕДИ НА ДЛАНКАТА И НА ПРСТИТЕ**

**Член 1**

Со ова упатство се пропишува медицинското згрижување при повреда на дланката и на прстите преку практикување на медицина заснована на докази.

**Член 2**

Начинот на медицинското згрижување е даден во прилог, кој е составен дел на ова упатство.

**Член 3**

Здравствените работници и здравствените соработници ја вршат здравствената дејност на медицинското згрижување при повреда на дланката и на прстите, по правило согласно ова упатство.

По исклучок од став 1 на овој член, во поединечни случаи по оценка на докторот, може да се отстапи од одредбите на ова упатство, со соодветно писмено образложение за причините и потребата за отстапување и со проценка за натамошниот тек на постапката, при што од страна на докторот тоа соодветно се документира во писмена форма во медицинското досие на пациентот.

**Член 4**

Ова упатство влегува во сила наредниот ден од денот на неговото донесување.

Бр. 07-3058/1  
12 март 2014 година  
Скопје

**МИНИСТЕР**  
**Никола Тодоров**

---

## ПОВРЕДИ НА ДЛАНКАТА И НА ПРСТИТЕ

МБД Упатства  
16.4. 2010

- Основни факти
- Фрактури на метакарпалните коски
- Фрактури на прстите
- Луксации
- Поврзани извори

### ОСНОВНИ ФАКТИ

- Фрактурите и луксациите на дланката и на прстите се чести повреди. Конзервативниот третман е доволен во најголемиот број случаи.
- Репозицијата и апликацијата на гипс имобилизацијата е прва линија на третманот и на дислоцираните фрактури, затоа што компликациите се почести со хируршкиот третман. Соодветниот начин на третирање, според тоа, не треба да биде базиран само врз основа на примарната рендгенографија пред да биде направена репозицијата. Во оваа смисла, не е важно дали фрактурата е отворена или затворена.
- Положбата во имобилизацијата е од круцијално значење за максимално зачувување на функцијата на дланката: интерфалангеалните (ИФ) зглобови се имобилизираат во исправена положба, а метакарпофалангеланите (МКФ) зглобови во флексија од 70-90 степени.
- Малет фингер (руптура на екстензорна тетива на дисталната фаланга- заб. на прев.) може да биде предизвикан од повреда или да има дегенеративно потекло. Бара долга и континуирана имобилизација.

### ФРАКТУРИ НА МЕТАКРАПАЛНИТЕ КОСКИ

- Фрактури на метакарпалните коски II- V.

#### Дистални фрактури

- Најчеста е фрактурата на вратот на петтата метакарпална коска, т.н. боксер-фрактура (удирање боксови или удар со тупаница во сид- типични механизми на траумата).
- Симултана фрактура на неколку метакарпални коски е доста честа.
- Избочувањата на дорсумотна дланката изгледаат како “пропаднати“.
- Типичната дислокација, видена на рендгенографијата (П-А коси и латерални проекции), вклучува воларна ангулација ( воларна ангулација на дисталниот фрагмент, кој се палпира на задната страна на дланката). Права латерална проекција е неопходна за да се измери аголот на изместувањето.

#### Репозиција и поставување на гипс

- Локална анестезија со 1% лидокаин.
- МКФ зглоб се става во флексија од 90 степени, прстот потоа се подига низ проксималната фаланга додека симултано се прави дорзален притисок на местото на фрактурата за таа да се репонира. Она што е потребно е вештина, не сила!
- Ортопедски чорап се поставува под гипсот и најмалку уште еден соседен прст треба да биде вклучен во имобилизацијата, за да обезбеди потпора.
- Додека репозицијата се одржува, обликувана гипс лонгетичка се поставува ин ситу, од горниот дел на подлактицата, преку рачниот зглоб и МКФ зглобовите до врвот на прстите.

- Рачниот зглоб се поставува во функционална положба (во 20-30 степени на дорзифлексија), МКФ зглобовите во флексија од 7—9 степени, а прстите се во екстензија.
- Најчеста грешка е да се остават МКФ зглобовите премногу екстендирани, што ќе пречи за идното раздвижување. Латералната рендгенографија, направена по репозицијата, ќе даде објективни информации за успешноста на операцијата.
- Гипсот може да биде дорзален или воларен. Репозицијата е полесна кога гипсот е воларен и, исто така, е полесно да се верифицира дека нема ротациска малпозиција.
- Уланарна лонгета може да се употреби кај фрактури на петтата метатарзална коска (инд D).
- Контролна рендгенографија треба да се направи по репозицијата.
- Прифатлива положба: воларна нагулација до 40 степени е прифатлива за петтата метакарпална коска и до 20 степени за втората метакарпална коска.
- Ротација не е прифатлива (споредете го местењето со ноктите на другите прсти).
- Треба да се направи контролна рендгенографија по една недела.
- Времето на имобилизација е 4 недели, кај помлади пациенти и три недели можат да бидат доволни.

### **Фрактури на дијафизата**

- Фрактурите на дијафизата се често коси или попречни, со изместување и интерпозиција на меките ткаења, што ја прави затворената репозиција невозможна. Фрактурата може да биде исто така долга, спирална.
- Некои од “тенките“ фрактури се стабилни, некои нестабилни.
- Репозицијата е често неуспешна и репозицијата на нестабилните фрактури тешко се одржува во гипс. Доколку е потребно, специјалист за дланка или ортопедски хирург треба да бидат консултирани за евентуално оперативно лекување.
- Репозиција може да се проба и кај “тенките“ фрактури, методот на имобилизација е ист како и кај дисталните фрактури.
- Лесна воларна ангулација е прифатлива. Грешка во ротацијата е честа и не треба да биде прифатена. Скртувањето е често кај косите фрактури. Скртување поголемо од 3-4 мм може да оправда оперативна интервенција.
- Времето, поминато со имобилизација е 4 недели. Положбата мора да се провери по 5-7 дена и, доколку е потребно, повторно по 10-14 дена.

### **Проксимални фрактури**

- Ретки. Најчеста е проксимална интраартикуларна фрактура на петтата метакарпална коска, што кореспондира со Бенетовата фрактура на палецот.
- Дислоцираните фрактури треба да се третираат оперативно.

### **Фрактури на метакарпалната коска на палецот**

#### **Роландова фрактура**

- Интраартикуларна фрактура на базата на првата метакарпалната коска, често коминутивна.
- Третманот се состои во репозиција, доколку е потребна и гипс имобилизација.
  - Радијална гипс лонгета се поставува на базата на палецот, оставаќи го ИФ зглобот слободен. Гипсот треба да оди до горниот дел на подлактицата.
  - Рачниот зглоб и палецот се поставуваат во нивна функционална положба (рачен зглоб во 20 -30 степени флексија, палецот треба да биде во состојба да направи круг со показалецот).
  - Контролни ртг-графии треба да се направат 5-7-от ден и, доколку е потребно, по 10-14 дена.
  - Времето на имобилизација е 4 недели.
- Хируршкиот третман треба да биде резервиран за случаи каде постои резидуална дислокација поголема од 1 мм, по еден соодветен обид за репозиција и имобилизација со гипс, со фрактура во коректна позиција.

## Бенетова фрактура

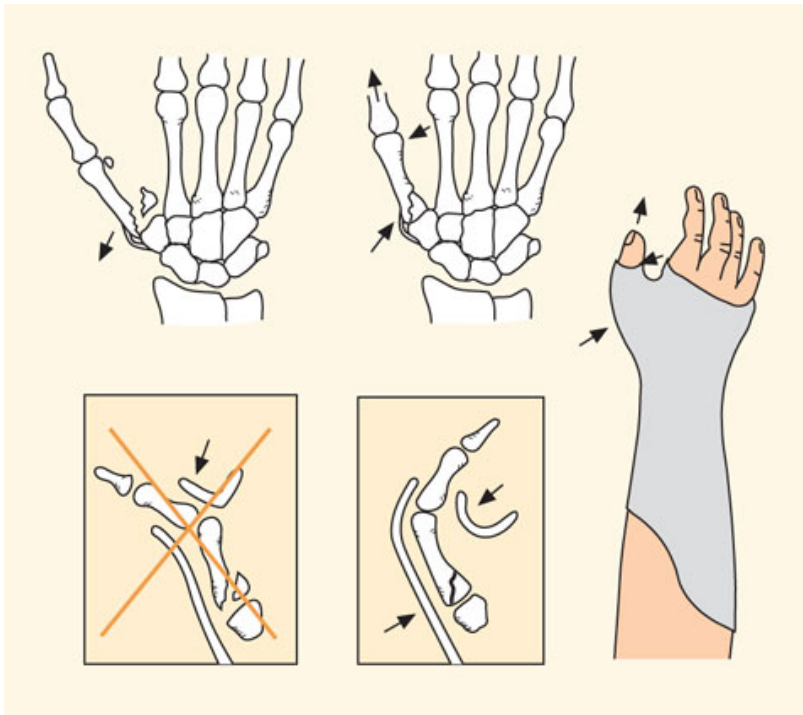
- Интраартикуларна фрактура со дислокација, на базата на првата метакарпална коска, на страната на улната. Улнарниот фрагмент на фрактурата останува ин ситу, но другиот дел од првата метакарпална коска и самиот палец се изместуваат.
- Радиографската дијагностика опфаќа најмалку П-А и латерална проекции.
- Репозицијата треба да се направи доколку во која било проекција има изместување повеќе од 1-2 мм.
- Метакарпалната коска со донесува во позиција со улнарниот фрагмент (Слика 1).

## Бенетова фрактура

Слики

23.7.2004

Конзервативен третман на Бенетова фрактура.



Article ID: ime00882 (500.084)

© 2012 Duodecim Medical Publications Ltd

- Репозиција:
  - Дорзална тракција се аплицира на палецот, додека базата на метакарпалната коска постиснува во аддукција, а нејзиниот дислане крај во абдукција.
  - Забележете! Честа грешка е да се направи обид за репозиција со правење на торзија на проксималната или дисталната фаланга на палецот, што само ќе го ротира МКФ зглобот и нема да ја репонира фрактурата. Кога се прави репозиција, влечењето треба да биде на базата на палецот.
  - Се поставува ортопедски чорап и подлогата за гипсот се поставува ин ситу.
  - Радијална олучеста лонгета или сакфоиден гипс се поставуваат од средната третина на подлактицата до проксималната фаланга на палецот, оставајќи го ИФ зглобот слободен.
- Контролни ртг-графии по 5-7 дена и повторно по 10-14 дена.
- Времето на имобилизација е 4 недели.
- Дислоцирани фрактури често бараат хируршка репозиција, затоа што и покрај успешната репозиција, таа тешко се задржува.

- Лошо зараснување на интраартикуларна фрактура води до остеоартритис и болка на базата на палецот.

### ФРАКТУРИ НА ПРСТИТЕ

- Повеќето се стабилни, недислоцирани фисури.
- Третман: Повредениот прст се прицврстува за соседниот здрав со лента за време од 2-3 недели.
- Потполна мобилизација е дозволена уште од почетокот.
- Дислоцирани фрактури на средна и проксимална фаланга се нестабилни.
- Често се јавуваат со ангулација, скратување и ротациско изместување.
- Некои интраартикуларни фрактури може да се јават со т.н степ-оф ангулација на фалангата.
- Зтворена репозиција треба да се проба.
- Дигитален блок со 1% лидокаин е потребен.
- Нежна тракција се прави на прстот и фрактурата се репонира со маневарот на три точки.
- Фалангата може да се палпира по целата должина, па евалуацијата на репозицијата е релативно лесна.
- Прстот се става во гипс заедно со барем уште еден прст, за да се обезбеди потпора.
- Ортопедски чорап се става врз двата прста и поголем врз целата дланка и подлактицата.
- Гипсената лонгета може да биде поставена воларно или дорзално и треба да има ист облик како она која се користи кај метакарпалните коски, значи да се протега од подлактицата до врвот на прстите.
- Воларен гипс полесно се поставува, фрактурата полесно се репонира и изместувањето полесно се детектира, особено ротациски грешки со следење на положбата на ноктите на прстите.
- Гипсот се поставува, додека репозицијата се држи додека гипсот се исуши. Особено се внимава МКФ зглобот да биде во флексија од 70-90 степени, воларна флексија, а ИФ зглобовите екстендирано.
- МКФ зглобот е особено често оставен во поекстендирана положба, што ја отежнува мобилизацијата по вадењето на гипсот.
- Контролна рендтенографија се прави по 5-7 дена, а, доколку е потребно, по 10 дена за време на мобилизационата фаза.
- Гипсот се носи 3 недели, но може да се продолжи до 4 недели, доколку зараснувањето е неизвесно.
- Доколку репозицијата е незадоволителна, специјалист за дланка или ортопедски хирург треба да се консултираат во однос на хируршкиот третман.
- Грешки во ротацијата или радијална или уланарна девијација не се прифатливи.
- Дислокацијата од 1 мм на зглобната површина е прифатлива.
- Кај мултипли, дислоцирани фрактури на прстите, потребен е хируршки третман.

### ЛУКСАЦИИ

#### Луксаци на ПИФ (Проксимален Интерфалангеален) зглоб

- Честа повреда, на пример при игри со топка или при паѓања.
- Зглобот е осетлив, деформиран и не може да се движи.
- Во типичен случај, нема потреба од рендгенографија за да се потврди дијагнозата. И репозиција треба да се преземе веднаш, затоа што тогаш е најголема веројатноста репозицијата да биде успешна.
- Доколку третманот се одложи или дијагнозата не е сигурна, латерална рендгенографија ќе ја потврди луксацијата, која може да биде дорсална или воларна.
- Репозиција:

- Доколку репозицијата се изведе ведаш, анестезија не е потребна. Во одредени случаи дигитален блок може да биде искористен. Пациентот се охрабрува и се бара да ги олабави мускулите. Лесна тракција се аплицира на прстот додека се притиска на местото на дислоцираниот зглоб.
- По репозицијата, од пациентот се бара лесно да го флектира и екстендира прстот. Доколку ова е успешно, со тоа што зглобот останува на место, третманот на следење вклучува поставување на имобилизација на прстот, во екстензија, за период од околу 10-14 дена, односно додека е сè уште осетлив на болка. По ова следи раздвижување кое ќе биде полесно доколку повредениот прст се фиксира со фластер за соседниот прст.
- Рендгенографија треба да се направи за да се потврди успешноста на репозицијата и за да се детектираат можни фрактури. Доколку луксацијата е нерепонибилна, и покрај анестезија, средства за намалување на болката и премедикација, треба да се сомневаме за постоење на т.н. “копче на кошула“ (батонхол) повреда.
- При воларна дислокација, екстензорните тетиви се повредени од дисталниот крај на проксималната фаланга. Потребна е отворена хируршка репозиција за лекување на повредата.
- Луксациите треба да се лекуваат итно, доколку е потребно и хируршки. Хируршки третман е, исто така, потребен и при одложено лекување.

#### **Луксаци на МКФ зглоб**

- Повредата може да биде дорзална или воларна и обично е лесна за дијагностицирање. МКФ зглобот е деформиран и нема нормална функција.
- Репозицијата се состои од влечење на прстот и лесно се изведува.
- Доколку луксацијата останува нерепонирана, повреда во вид на “копче од кошула“ може да биде во прашање.
- Кај дорзалната луксација флексорните тетиви се дислоцирани дорзално кон метакарпалната коска и се пречка за репозиција, што го поставува барањето за итна отворена хируршка репозиција.

#### **Дислокација на КМК ( Карпо-мета-карпалниот) зглоб**

- Базата на метакарпалната коска може да се дилоцира дорзално. Најчеста е на 4-от и на 5-от прст.
- Дланката при прием е со голем оток. Анамнестички постои податок за траума, предизвикана од силна енергија.
- Често дијагнозата се пропушта. Тешко е да се евалуира на латерална рендгенографија, затоа што сите КМК зглобови се преклопуваат еден врз друг. Треба да се побараат други проекции и еветувано КТ скенирање.
- Третман: отворена хируршка репозиција и внатрешна фиксација.

#### **Колатерални повреди на МКФ зглоб на палецот**

- Стабилноста на МКФ зглоб на палецот е важен за силен зафат и стисок на палецот.
- Повреда на улнарниот колатерален лигамент (уште познат и како “скијачки палец“) е почеста отколку онаа на радијалниот колатерален лигамент.
- Механизам на повреда: форсирана радијална абдукција на палецот, на пр. при пад.
- Симптоми: болна осетливост на палпација на зглобот, често хематом.
- Рендгенографијата може да покаже авулзионен фрагмент, кој е откинат заедно со лигаментот од припојот на проксималната фаланга.
- Стабилноста на лигаментот се тестира со МКФ зглоб во флексија од 30 степени и палец во екстензија. Доколку е тоа потребно, палецот треба да се анестезира за да се постигне добар резултат. Споредете со неповредената дланка.
- Разлика во страните од преку 30 степени е индикативна за комплетно раскинување.
- Тестирањето се прави само ако повредата е акутна.

- Третманот на комплетно раскинување не е хируршки, без оглед дали се работи за улнарен или радијален лигамент. Повредата треба да се третира во првите две недели од повредата. Подоцна лекувањето може да биде неуспешно, може да бидат потребни реконструкции на лигаментот, што дава полоши резултати.
- Парцијалните лезии се третираат со имобилизација за 3-4 недели, но првично дијагностицирана парцијална руптура, подоцна се покажува како комплетна руптура.
- Помалку сериозни повреди на МКФ зглоб на палецот често остануваат осетливи и болни 2-3 месеци.

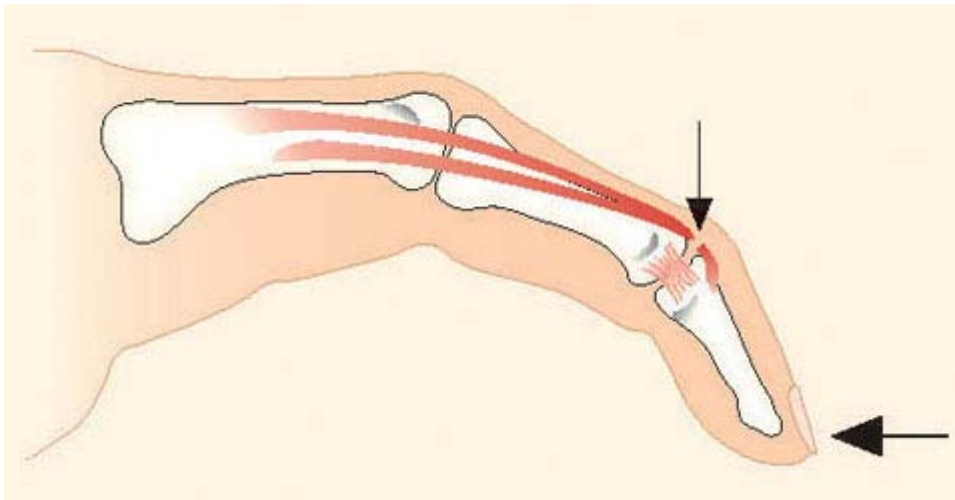
### Малет

- *Дисталниот дел од прстот виси (Малет фингер)*
- Малет фингер означува авулзија на екстензорната тетива од нејзиното место на припој на дисталната фаланга, само на тетивата или со мало авулзионо фрагментче од дисталната фаланга (малет фрактура), слика 2:

Слики

23.7.2004

### Малет фингер



Article ID: ime00883 (500.074)

© 2012 Duodecim Medical Publications Ltd

- Механизам на повреда : директна траума на врвот на екстендиран прст, го витка прстот во нагла флексија, на пример при игри со топка или при пад.
- Траумата што ѝ претходи на повредата понекогаш може да биде несигнификантна, при што треба да се сомневаме за дегенеративна етиологија, како и кога состојбата е настаната без претходна повреда.
- Симптоми и знаци : врвот на прстот виси од ДИФ (дисталниот интерфалангеален) зглоб и пациентот не може да го екстендира. Прстот може да биде тотално безболен.
- Латерална рендгенографија може да открие дорсален авулзионен фрагмент, односно “малет фрактура“.
- Доколку се остави нетретиран, екстензорната тетива ќе формира фиброзно ткиво и станува подолга, поради што ја губи можноста да ја екстендира дисталната фаланга.
- Третман :  
Ендоставен малет фингер : конзервативен пристап е третман на избор, без оглед на доцнењето во третманот или степенот на изместеноста.

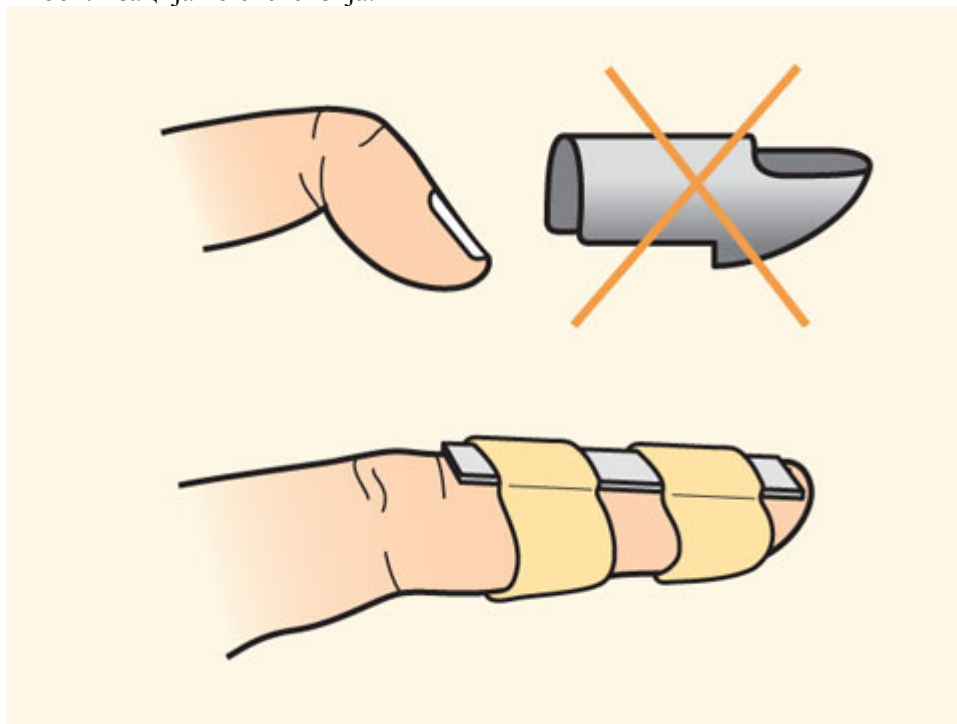
ДИФ зглоб се имобилизира во полна екстензија или блага (5-10 степени) хиперекстензија, по можност со дорзална имобилизација (слика 5):

### Имобилизација во екстензија

Слики

23.7.2004

Имобилизација во екстензија.



Article ID: ime00884 (500.075)

© 2012 Duodecim Medical Publications Ltd

- Дрвена спатула, скратена по мерка, ќе послужи како добра имобилизација. Скратената спатула треба да биде лесно обложена со фластер за преврски, пред да биде фиксирана на дорсалниот аспект на прстот со адхезивна лента. ПИФ зглобот треба да има полни движења.
- Комерцијалните алуминиумски имобилизатори и пластичните ортози често не прилегнуваат на прстот во доволна мера и може да предизвикаат кожни проблеми.
- Согласноста на пациентот и внимателна изведба се клучните точки за успешен третман.
- Во ниеден момент, во текот на третманот не треба да се дозволи врвот на прстот да падне надолу. На пример, кога се менува имобилизацијата или се мие прстот, доколку е потребно, асистент го придржува ДИФ во екстензија.
- Имобилизацијата се остава ин ситу 6-8 недели. Може да биде потребно таа да се продолжи доколку почетокот на третманот е одложен за повеќе од три месеци, или доколку работата на пациентот вклучува тешка физичка работа.
- По вадењето на гипсот, често има транзитoren дефицит на екстензорот и болка во прстот. Ова не се знаци на неуспешен третман.
- Доколку настане изместување, ведаш по вадењето на имобилизацијата, таа треба повторно да се стави. Имобилизацијата треба да се продолжи за три недели, понекогаш и до три месеци.
- Доколку третманот со имобилизација е неуспешен, хируршки третман, обично фиксација на ДИФ зглобот, не треба да се презема, сè до 12 м по повредата, затоа што екстензорниот дефицит има потенцијал за спонтанa корекција.



- Фактори, поврзани со неуспешен третман се : возраст на 60 год., доцнење на започнувањето на третманот повеќе од 4 недели и дефицит на екстензорот над 50 степени.
- Третманот се смета за успешен ако по 12 месеци ДИФ зглобот е подвижен и резидуалниот екстензорен дефицит не е поголем од 20-30 степени и не е причина за каков било функционален хендикеп.

### **Малет фрактура**

- На латерална проекција, фрагмент помал од 1/3 од зглобната површина, се третира како прост малет фингер.
- Фрагмент поголем од 1/3 од зглобната површина.
- Фрактурата е често дислоцирана со воларно изместување на дисталната фаланга.
- Иницијално, треба да се направи репозиција со туркање на фрагментот назад на неговото место со ДИФ зглоб во екстензија. Доколку репозицијата е успешна, третманот продолжува со имобилизација, исто како и кај едноставната малет фингер повреда.
- Доколку дислокацијата преостанува и е поголема од 1мм и доколку воларното изместување на дисталната фаланга останува, специјалист за дланка или ортопедски хирург треба да се консултира во врска со хируршко лекување.

### **Поврзани извори**

3.6.2009

Кохреинови прегледи

Литература

## **КОХРЕИНОВИ ПРЕГЛЕДИ**

### **ЛИТЕРАТУРА**

1. Green DP, Hotchkiss RN, Pederson WC, Wolfe SW. Green's Operative Hand Surgery. 5th edition. Churchill Livingstone 2005.

Authors: This article is created and updated by the EBMG Editorial Team

Article ID: rel01048 (018.026)

© 2012 Duodecim Medical Publications Ltd

- Не постојат доволно докази за одредување на релативната ефикасност од примената на различните типови на гипс имобилизација или хируршки третман, индициран во третманот на Малет фингер (ннд-D).

### **ЛИТЕРАТУРА**

2. Green DP, Hotchkiss RN, Pederson WC, Wolfe SW. Green's Operative Hand Surgery. 5th edition. Churchill Livingstone 2005.

Authors: This article is created and updated by the EBMG Editorial Team

Article ID: rel01048 (018.026)

© 2012 Duodecim Medical Publications Ltd

Автори: Outi Nieminen

Article ID: ebm01050 (018.026)

© 2012 Duodecim Medical Publications Ltd

1. **MBD Upatstva 16.4.2010**
2. **Упатството треба да се ажурира еднаш на 5 години.**
3. **Предвидено е следно ажурирање до октомври 2015 година.**