

Едукација од областа на КТ, дигитална радиологија
дигитална МГ во
Сплошна болница во Ново Место Р. Словенија

ЈЗУ Општа болница Кичево

Сплошна болнишница Ново Место
Здравствени дом Ново Место

Др.Красимира Божиновска спец. по радиодијагностика
28.09.2015 – 17.10.2015 г.

Запознавање со протоколите на работа на КТ, дигитална
радиологија на скелетна дијагностика и ургентни состојби и
дигитална МГ

По топлото добредојде од главната сесетра г-ѓа Наташа ни беше одржано предавање за заштита од пожари и за хигиена во болницата, посебен осврт на хигиена на рацете.

Одговорните од секое одделение се погрижија да не запознаат со персоналот и со нашите обврски за време на нашиот престој.

Рентген одделот се состоеше од три единици и тоа

1.единица за дигитална радиологија

-скелетна дијагностика

-ургентна радиологија

-бели дробови

2.единица за КТ дијагностика

-глава

-граден кош

-абдомен

-екстремитети

-КТ ангиографија

3.единица за МР

4.единица за УЗ

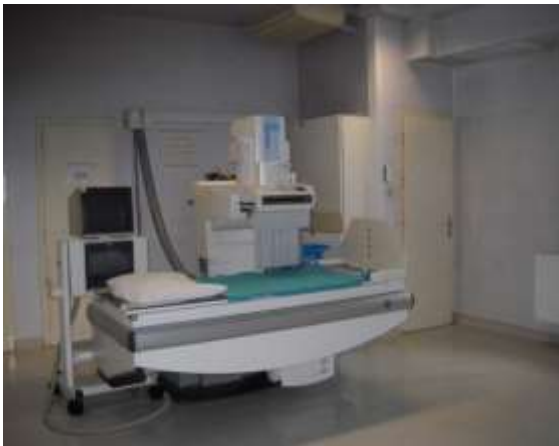На располагање имаа 7 редовно вработени специјалисти по радиодијагностика, 2 –ца viziting специјалисти, како и 30 радилошки инженери.

Во склоп на Здравен дом во Ново Место се правea мамографски и УЗ прегледи на дојки.

1. Во единицата за дигитална радиологија бев запознаена со организација на работата, начинот на снимање и интерпретација на резултатите. Се работи со современи дигитални апарати, без употреба на класични процесори за развивање на снимки.

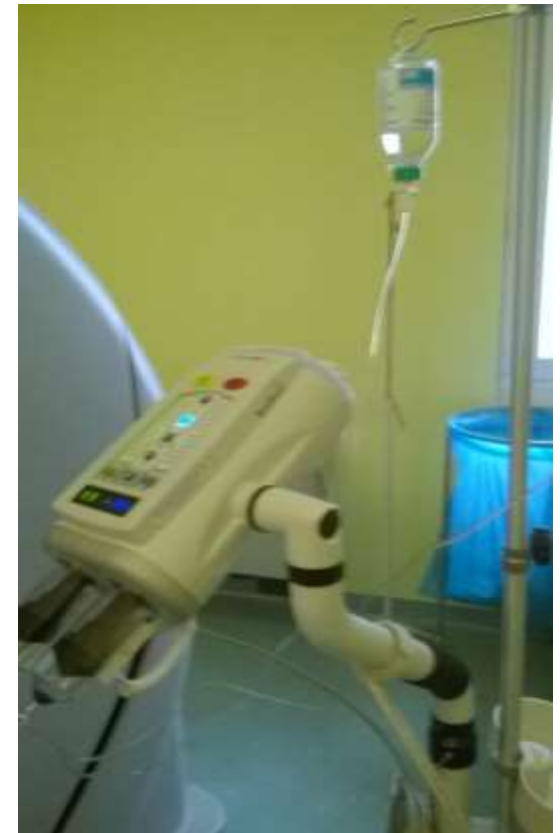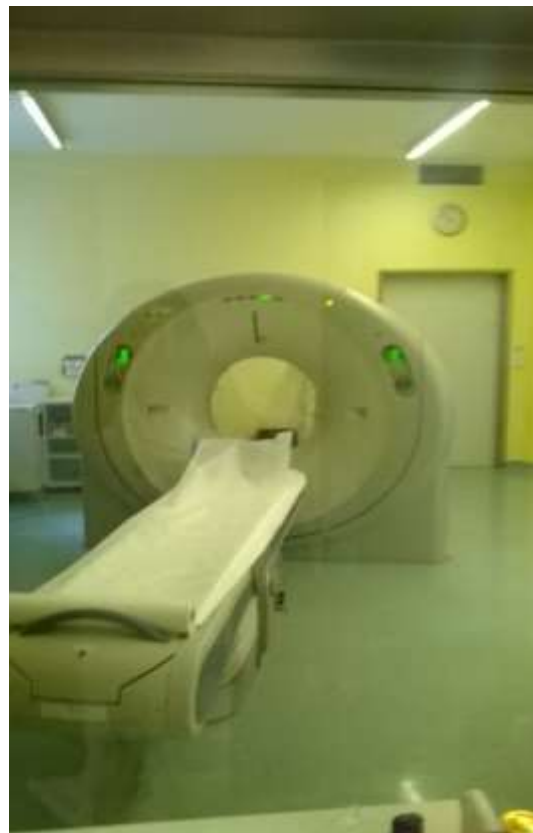Филмови се издаваат само за скелетна дијгностика.

За останатата дијагностика резултатите докторите ги добиваа во дигитален облик на базна станица, а потоа во диктафон беа диктирани наодите, а администраторите ги пишуваа резултатите.



2. Во единицата за КТ, се запознав со техничките карактеристики на апаратот, протоколите за работа, посебно за сите органи(глава, граден кош, абдомен ,екстремитети, ангиографии), како и при сите ургентни состојби.

Во зависност од упатната дијагноза, се правеа нативни серии, серии со контраст, за абдомен и артериска, венска и портална фаза.



3. Единицата за МР ја посетив само првиот ден и ги видов апаратите.

Во последната недела на едукативниот престој, на наша голема радост, ни беше овозможено да одиме и во Здравствениот дом каде се прават мамографски и УЗ прегледи.

Прегледите се извршуваат со дигитални мамографски апарати. Сеуште не се вклучени во scrining програма.

Докторите и радиолошките инженери се упатуваат на задолжителна едукација двапати годишно во Љубљана.

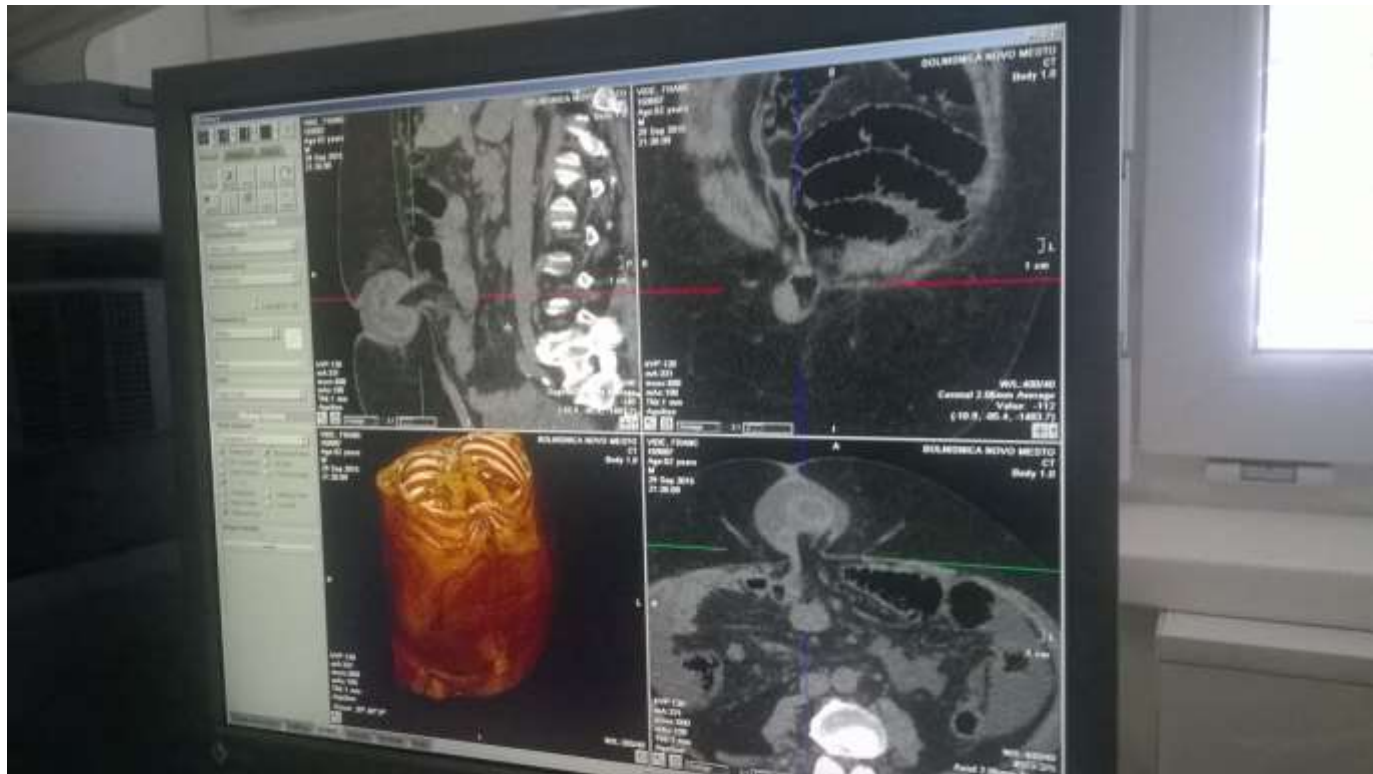
Квалитетот на мамографиите кои се прават, секојдневно се оценуваат во однос на квалитет на сликите, дали е добро позиционирана дојката-извлечена брадавица, приказ на пекторален мускул, аксила.

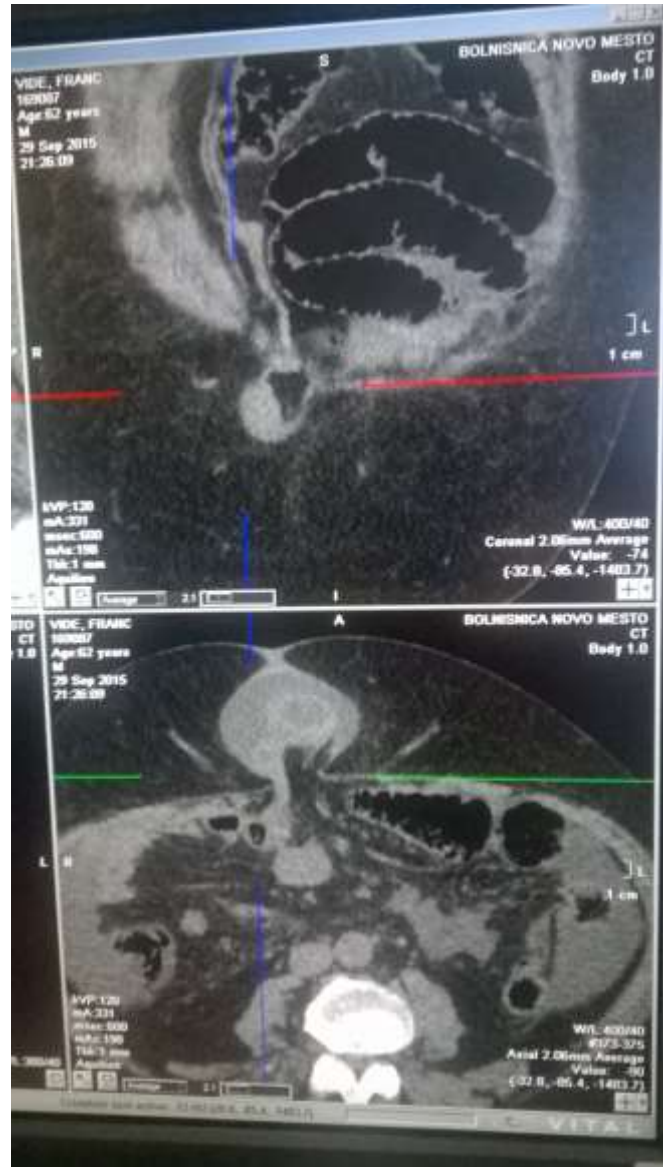
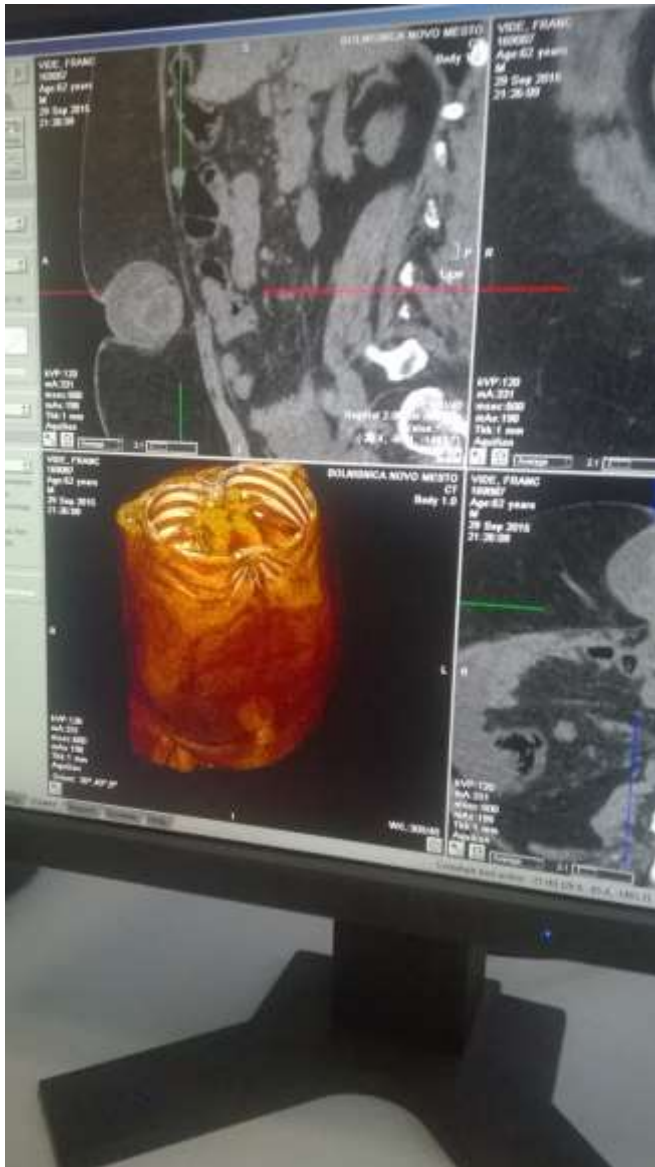За лошите графии се поднесува одговорност и дополнителна едукација.

Би сакала да ви преставам еден случај кој беше најинтерсен во првата недела од престојот.

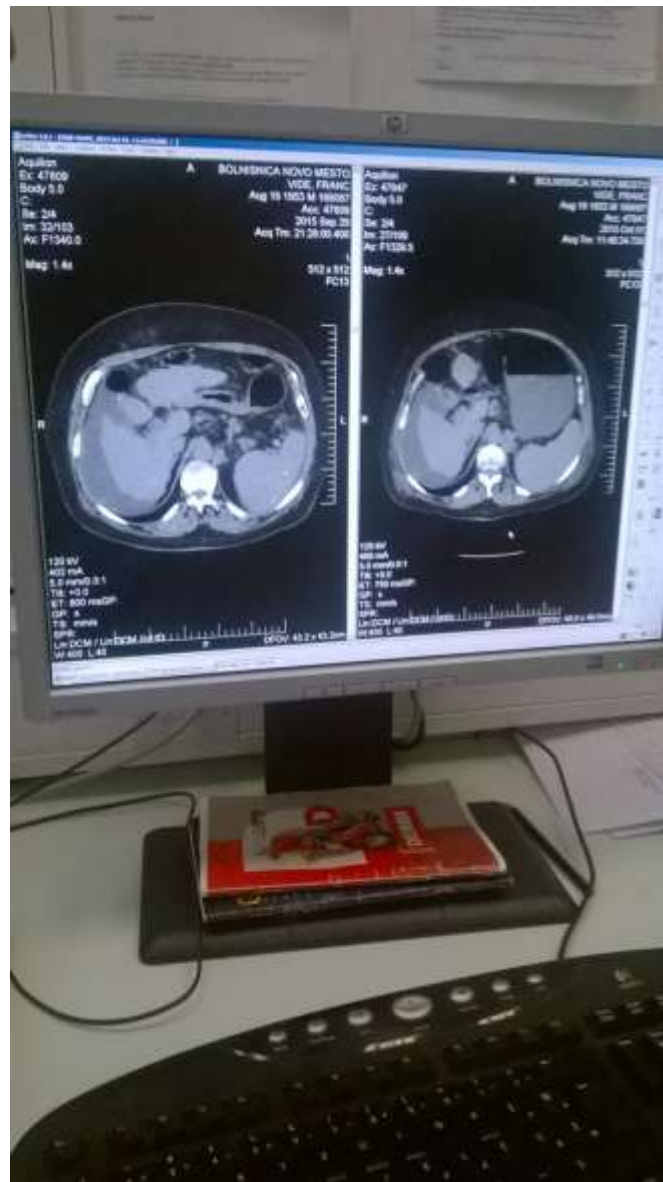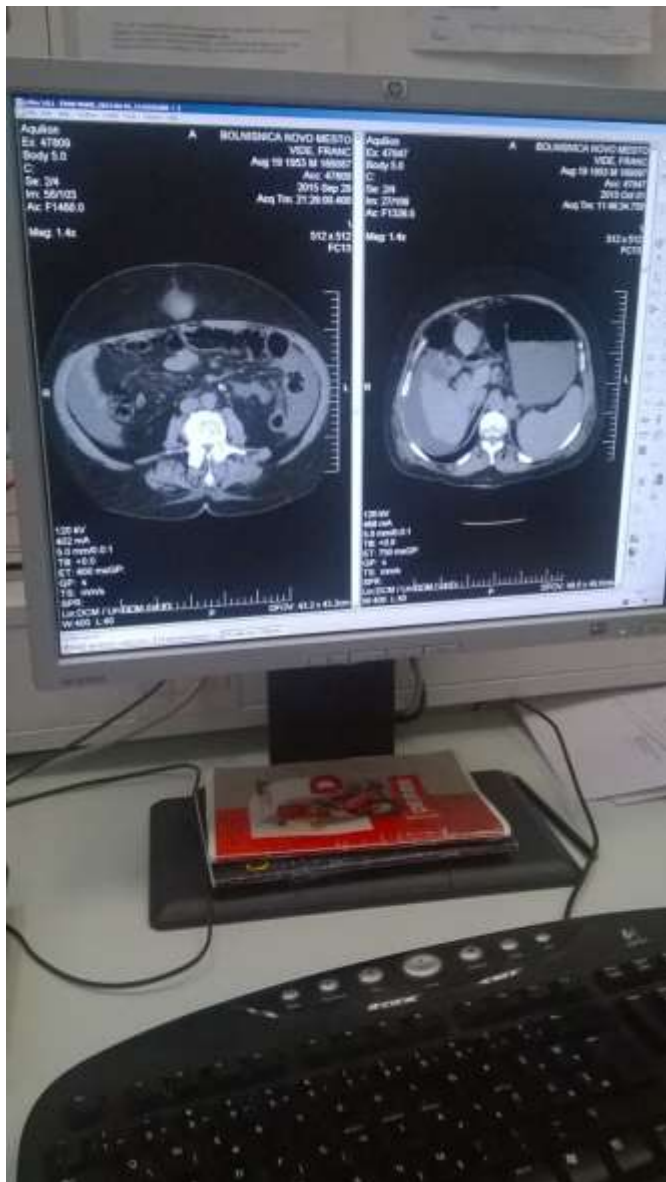Пациент на 62 г. Донесен заради болки во stomakot, со упатна дијагноза: цироза на црниот дроб, обезитас-160 кг.

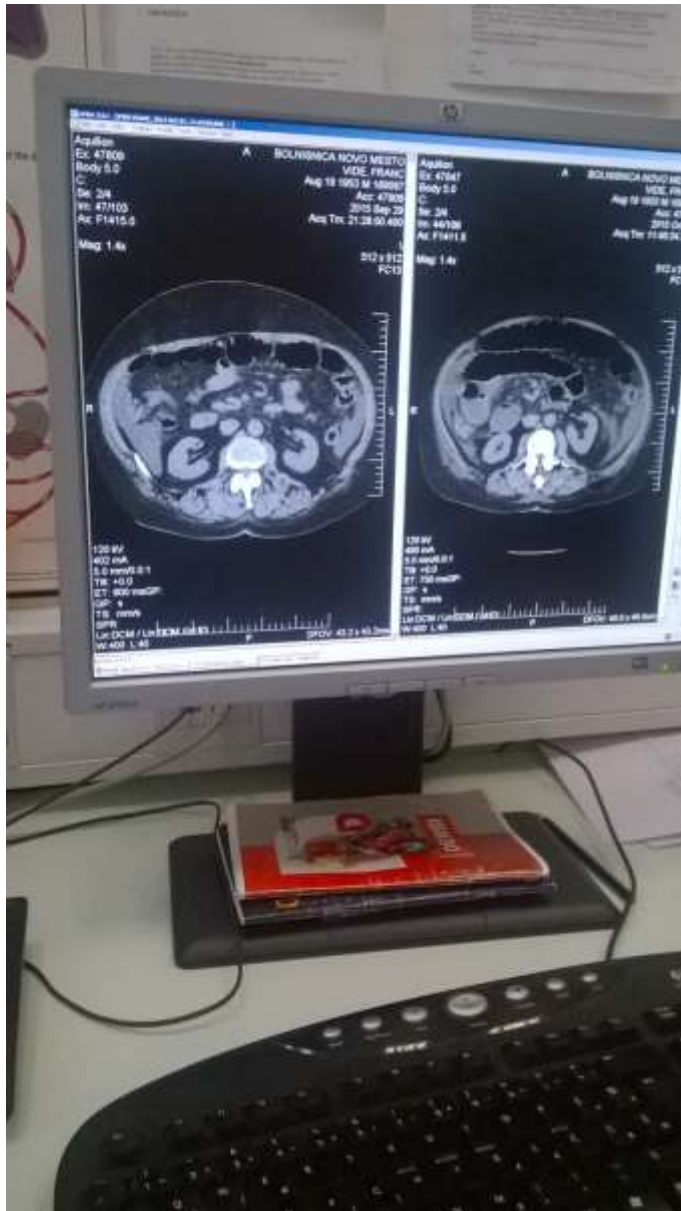По направениот КТ на абдомен се прикажа присуство на цревни вијуги во умбиликалниот канал и дистензија на цревни вијуги.





Се прати енормно зголемен желудник со присуство на течност





Лиенот, панкреасот, надбубрежните
жлезди и бубрезите се уредни.
Се прати мал излив – асцит.



БЛАГОДАРАМ