

DETALI OD OBUKATA VO TOKUDA-SOFIJA

Za vreme na obukata vo dosta usovrshenata bolnica TOKUDA vo Sofija imavme prilika da se zapoznaeme so dosta interesni raboti koj ce ni bidaat od koristi vo nashata praksa I vo nashata ustanova kade rabotime.

Blagodarejci na kolegite koi bea cello vreme angazhirani so svoite pacienti,dovolno si najdoa vreme da se pozanimavaat I so nas.

TOKUDA predstavuva eden visoko profesionalen kadar vo site oblasti kade se raboti vo moshne visok I kvaliteten strucen nacin.Tuka se angazhirani univerziteski profesori koi mnogu uspesno si ja obavuvaat celata organizaciona,strukna,naucna I ekipno rabotenje.

Visok respektabilen univerzitetski centar kade se pocituva hierarhijata od naj visokiot do naj niskiot kadar.Primernoto odnesuvanje dovolno zboruvasho do kade mozhe da se vzdigne eden takov medicinski centar so takvo visoko renome vo rajonot I poshiroko.

Prof.dr.Stojanov

Prof.dr.Conev

Prof.dr.Karagjozov

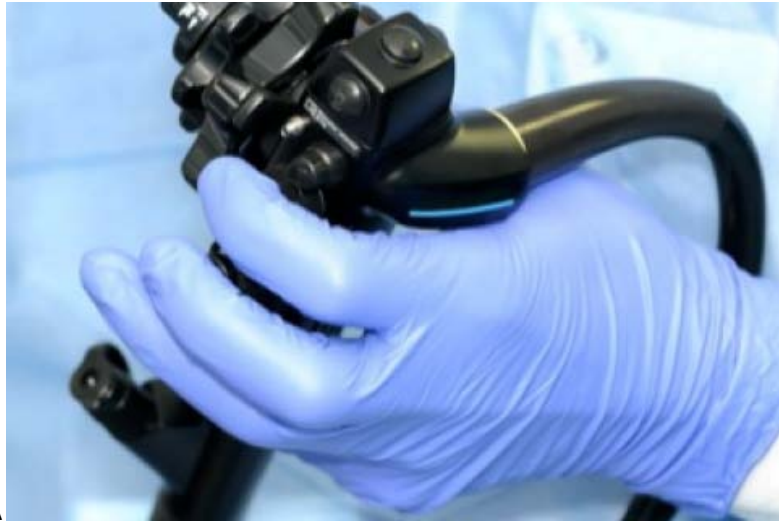Prof.dr.Balabanska

Prof.dr.Stoeva

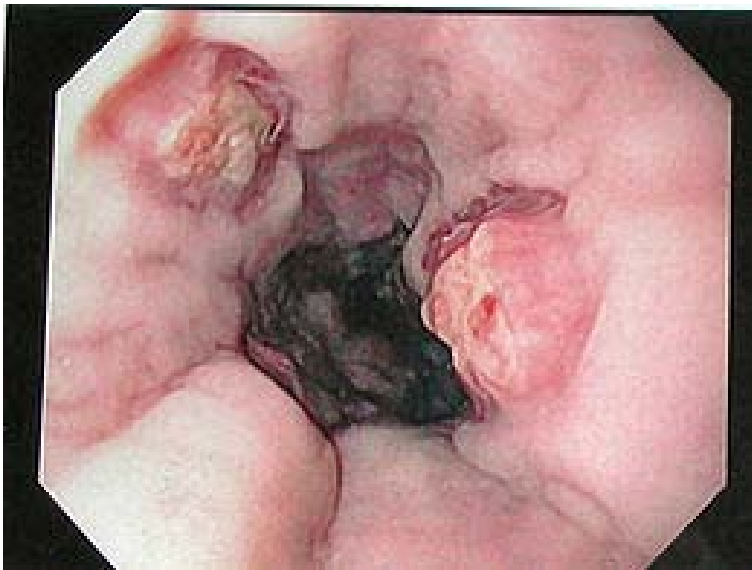
Doc.dr.Draganov

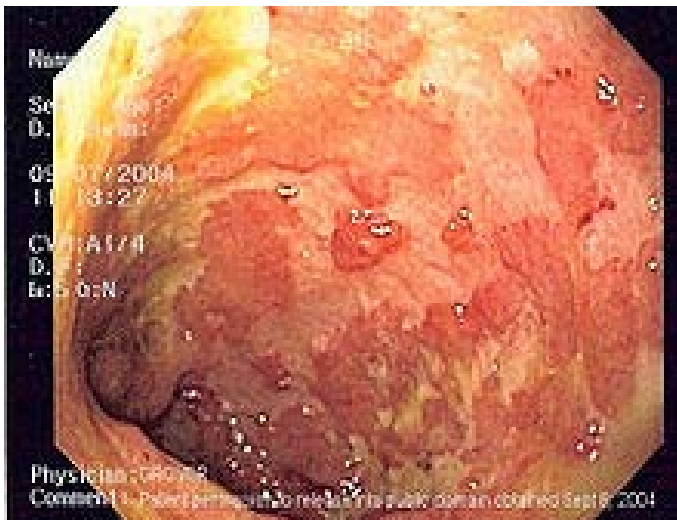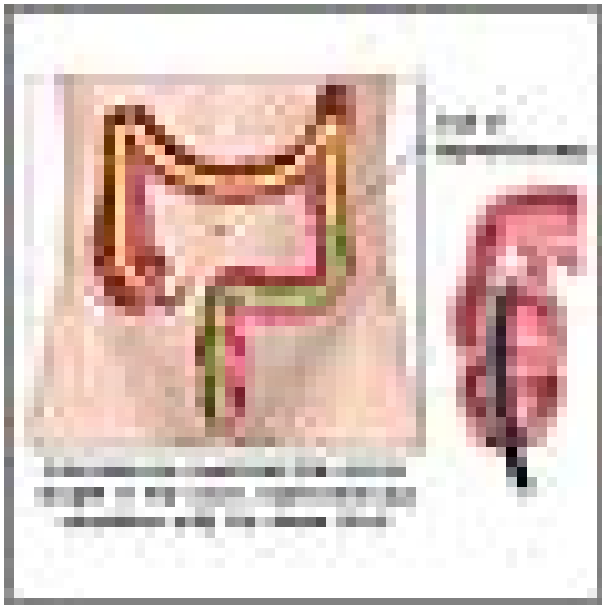
Sekoi raboten den pocnuvashe so utrinskoit sostanok koj nikogash ne traeshe povishe od 20 minuti,posle toa sekoi na svoite rabotni zadaci.Sekoi den vizita na bolnite I toa se referira pred glavniot odgovoren rakovoditel na oddelot.Tuka se polemizira I konziliarno poodelno za sekoi pacient moshne na mnogu strucen nacin qe se debatira za celata patologija na bolniot I ce se najde naj soodvetoto za ponatamoshno lekuvanje na bolniot.

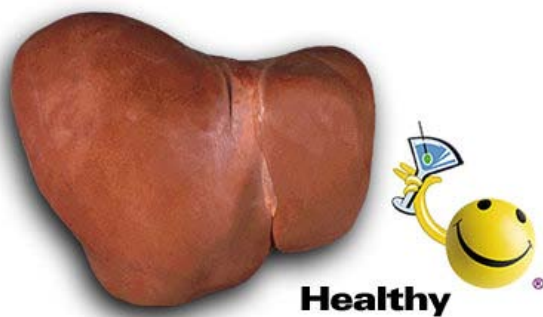
Posle toa se preminuvasho vo dve Sali:



1.Sala za ENDOSKOPIJA



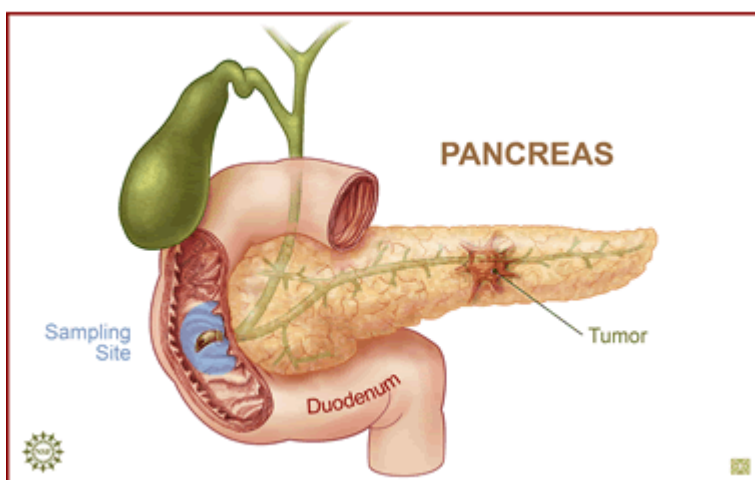




Healthy



Cirrhosis



2.Sala za ULTRASONOGRAFIJA I BIOPSIJA.

Kolegite,vklucuvajqi gi I specijalizantite site bea ukluceni vo rabotnite procedure I toa na moshne mnogu kolegialen I dostoinstven nacin.

Od procedurite shto mnogu uspesjno gi rabotat qe gi nabroime:

ENDOSKOPIJA/Oesophagogastroduodenoskopija,rectoskopija,totalna kolonoskopija.

Interventni metodi/ligature na varixi I hemoroidi, sklerozaciji, polipektomii, zemanje na biopsii, stavanje na klipsi, nasogastricni sonde, gastricna stoma pod eho nabludovanje, stavanje na ezofagealen shushkavac, enteralna ishrana, ERCP, vadenje na kamcinja od biliarno steblo, stavanje na stentovi vo d.choledochus, d.pancreaticus, ispiranje na canalis Wirsungi nekolku pati na den kaj empyem I abscessus na pancreas (pretezhno kai akutnite vospalenia).

ULTRASONOGRAFIJA/Moshne na mnogu usovrshen nacin so trodimenzionalna ultrasonografija "LOGIC S5" ubavo razgledovanje na site slucai I cesto pati konziliarno misljenje samo da ne se ispushtat slucai vo diagnostikata. Ako tuka se potvrdi odredena dg deka treba hirurshki da se intervenira odma se vika hirurgot od taa oblast I se pregovara za pacientot odma da se prefrli vo nivnoto oddelenie za hirurshka obrabotka.

BIOPSII na slepo I pod ultrasonografija/biopsija na hepar za odredovanje na site moshni dg histopatoloski patologii: Steatosis hepatis, cirrhosis hepatis, Hepatitis B I C, HCC, sekundarni depoziti, raznovidni cisti, hemangiomi, abscesi, nekrozi.

Patologija na pancreas/tumori, cisti, abscesi.

Lien/tumori, hemangiomi, eccesorni lieni, cisti, depoziti.

Abscesi nadvor od parenhimnite organi (megju v.cava I Ao.abdominalis, tumori vo mediastinumot, biopsii na lymfni glanduli, zemanje na tecnost perihepatalno, interlobularno, retroperitonealno, paracenteza so lokalna anestezija.

Odredovanje dg kaj M.Crohn preku ultrasonografija. Dg. na fistuli I perforirani divertikulumi. Moshne mnogu interesno prv pat da vidime abscess na m.psoas koj preku fistula komunicira si sigma.

So eden zbor nashata edukacija za tolku vreme se isplati I nie moshne steknavme dosta novi znaenja za koi se nadevam deka ce ni pomognaat vo nashata praksa I ce bidat vo korist na nashite pacienti I edinicata na koja rabotime.

VI BLAGODARIME

