

Бимаксиларна остеотомија

Bimaxillary osteotomy

*Универзитетска Клиника за максилофацијална хирургија Скопје
Клинички центар Лјубљана 26.10 2015 / 21 11 2015
Проф.д-р Даница Монеvsка Поповиќ*

През. 30 11 2015

- Презентација на пациенти оперирани во Клинички Центар Љубљана, клиника за максилофацијална хирургија во период од 26.10 2015 до 21. 11.2015.

Bимаксиларна osteotomija

- Бимаксиларна корекција се користи за функционално и естетско корегирање на долната и горна вилица.
- Со оваа процедура се добива подобра оклузија а со тоа и подобра мастикација и фонација.
- Со оваа процедура се добива хармоничен лик т.е. Корекција на лицеви аномалии.

Фази на бимаксиларна остеотомија

- Бимаксиларна корекција е хируршка интервенција која содржи фаза на
- 1. остеотомија- сечење на коската на долната и горна вилица
- 2. поместување на вилицата во сакана позиција
- 3. фиксација на коската со остеосинтетски материјал во саканата позиција

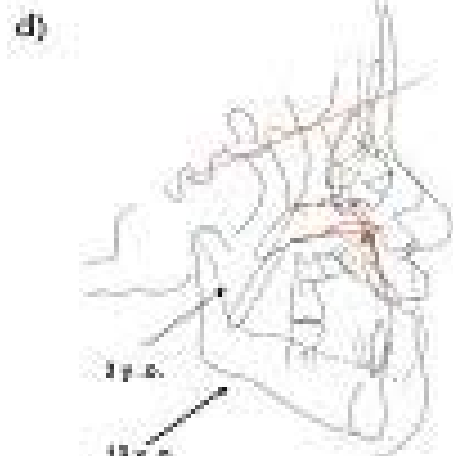
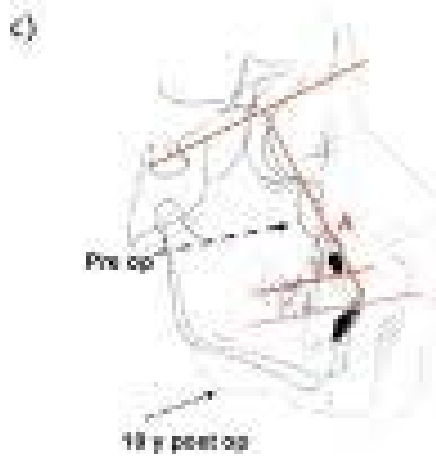
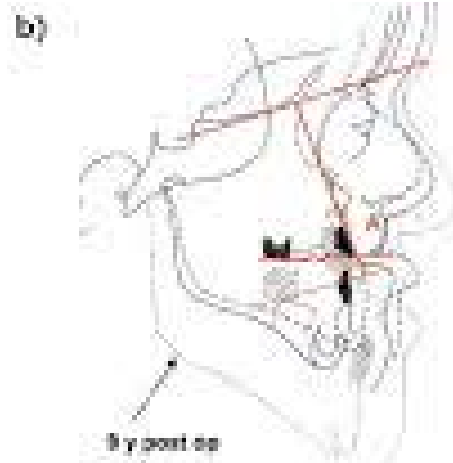
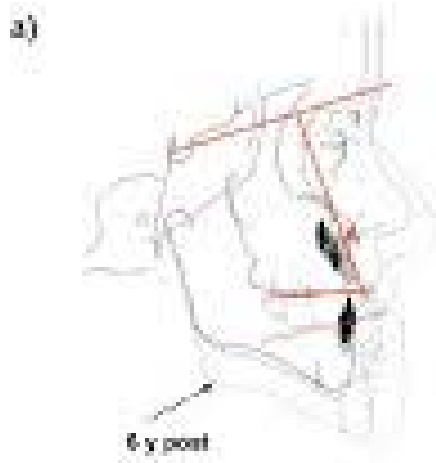
ИНДИКАЦИИ

- Скелетална трета класа-мандибуларен прогнатизам
- Мандибуларен ретрогнатизам
- Максиларна хипоплазија
- Апертогнатизам
- Конбинација на некои од предходните состојби
- Латерогнатизам

Предхируршка припрема

- Ортодонтско премерување
- Телеренген анализи, работни модели, премерување на ширина на алвеоларни лакови
- Анализа на ортопантомограм и екстракција на 38 и 48 ако постојат
- Анализа на мекоткивен анфас и профил и премерување на лицевите третини
- Анализа на модели во артикулатор и припрема на хируршки сплинтови за стабилизирање на вилиците пред нивно фиксирање со остеосинтетски матерјал

Телеренген промерувања

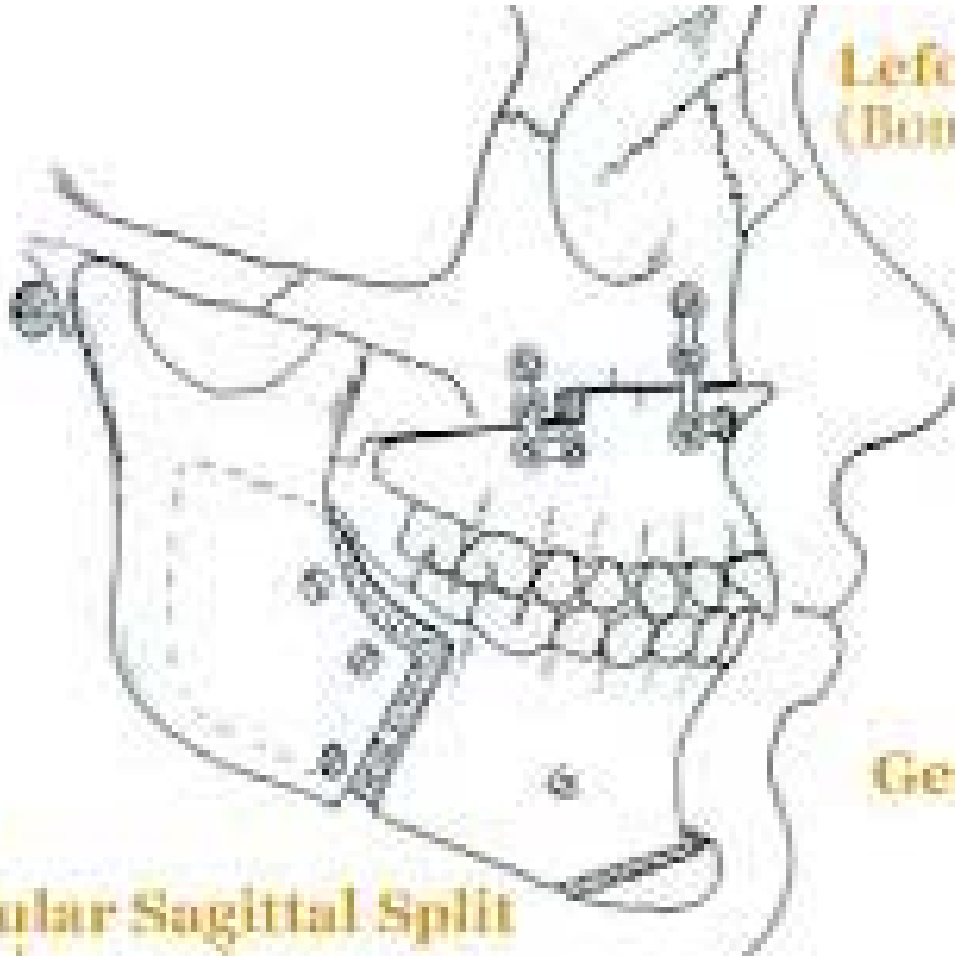


Хируршки третман

- Возраст над 18 години
- Општа ендотрахеална анестезија
- Остеотомија Le Fort 1 на горна вилица
- Остеотомија BSSO-bilateral sagital split osteotomy на долна вилица
- Остеосинетза со плочки на горна вилица и со штрафови на долна вилица
- Интермаксиларна фиксација и имобилизација на вилиците 2/3 недели со течна исхрана

Сагитална остеотомија на мандибула BSSO

Lefort I Osteotomy
(Bone plates & screws)



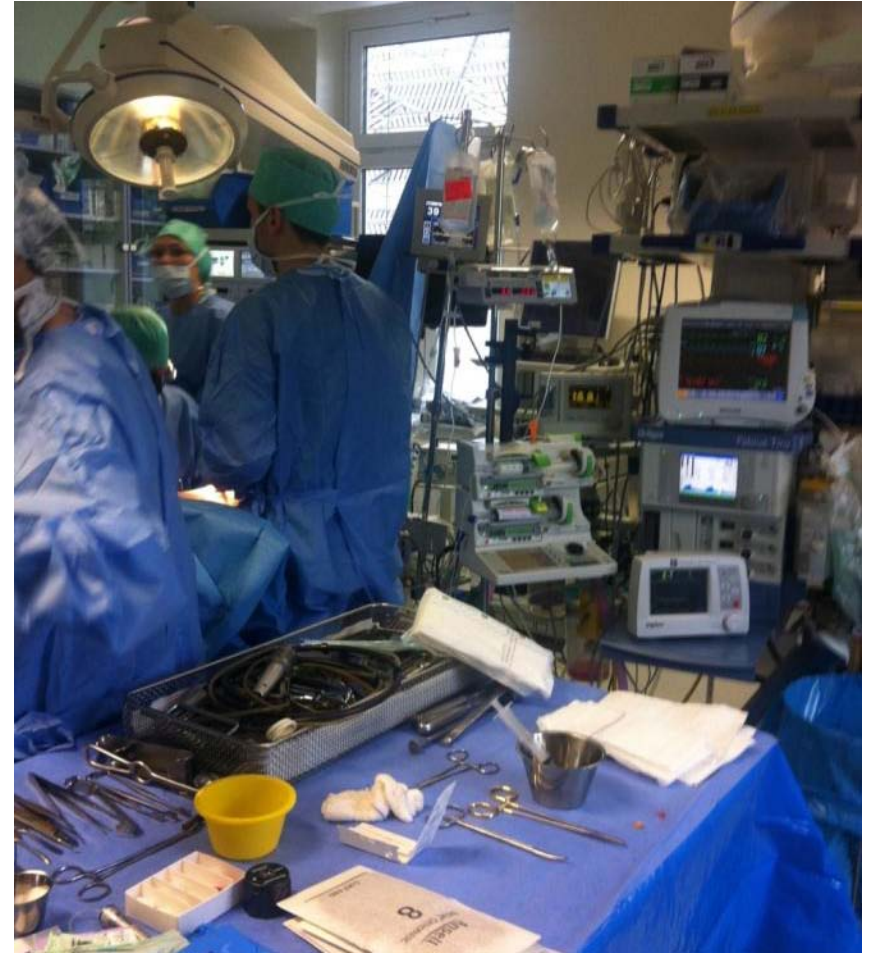
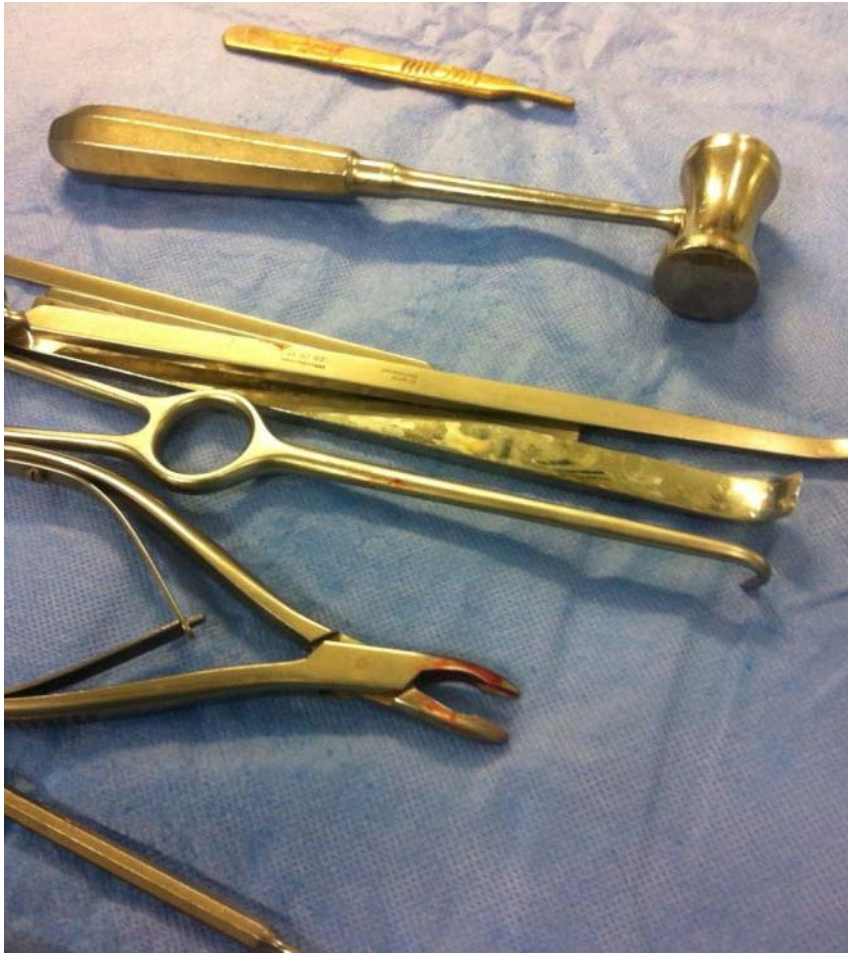Genioplasty

Mandibular Sagittal Split

Потребна опрема

- ОРТОГНАТ ХИРУРШКИ СЕТ:
- Соодветни длета за остеотомија
- Екартери
- Плочки и штрафови
- Екстраорален водич за апликација на штрафови
- Пиезотом за сечење на коската

Хируршки ортогнат сет



Пациент со мандибуларен прогнатизам и апертогнатија

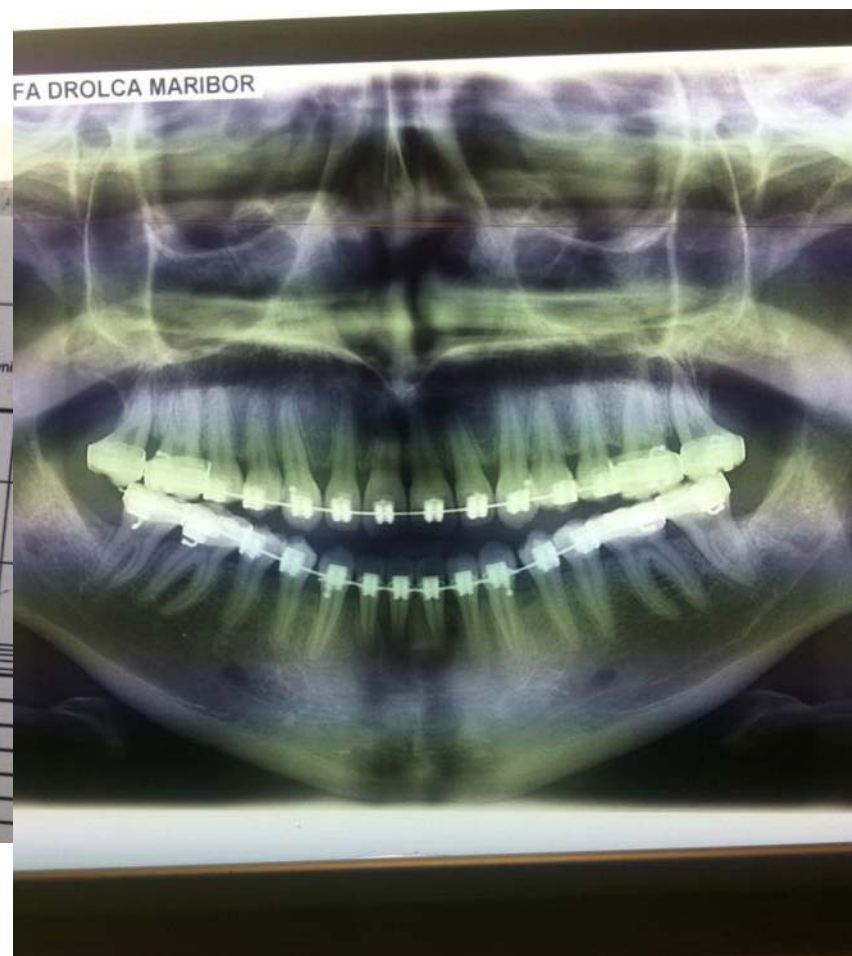maksilofacijano kirurgijo

RACIJSKI PROGRAM

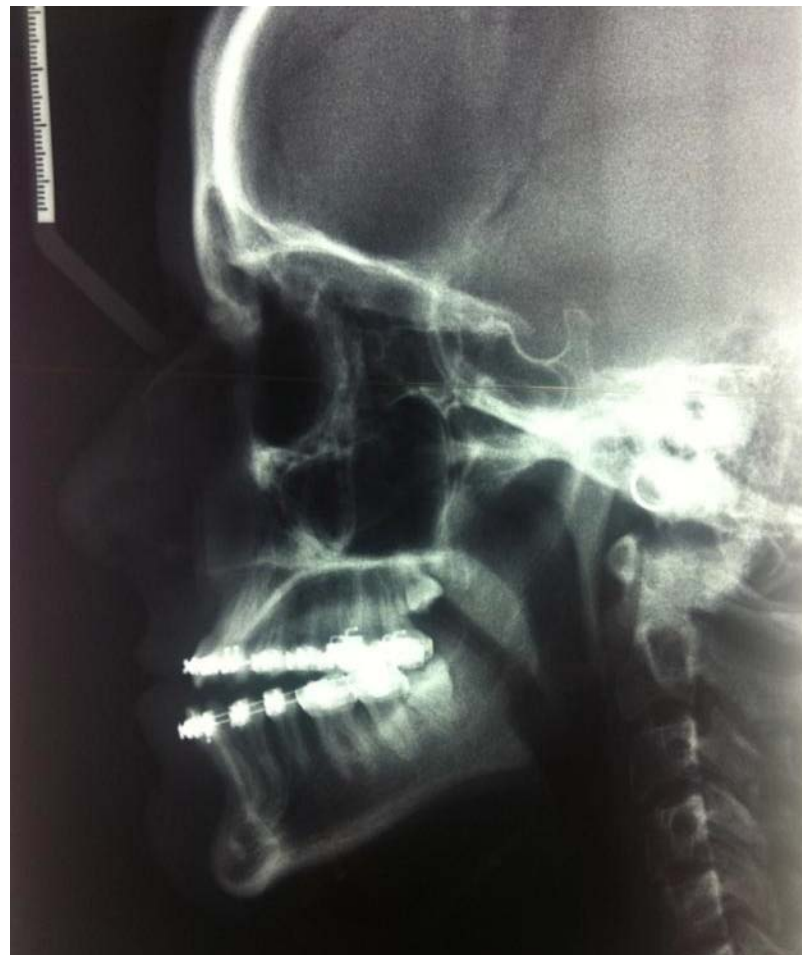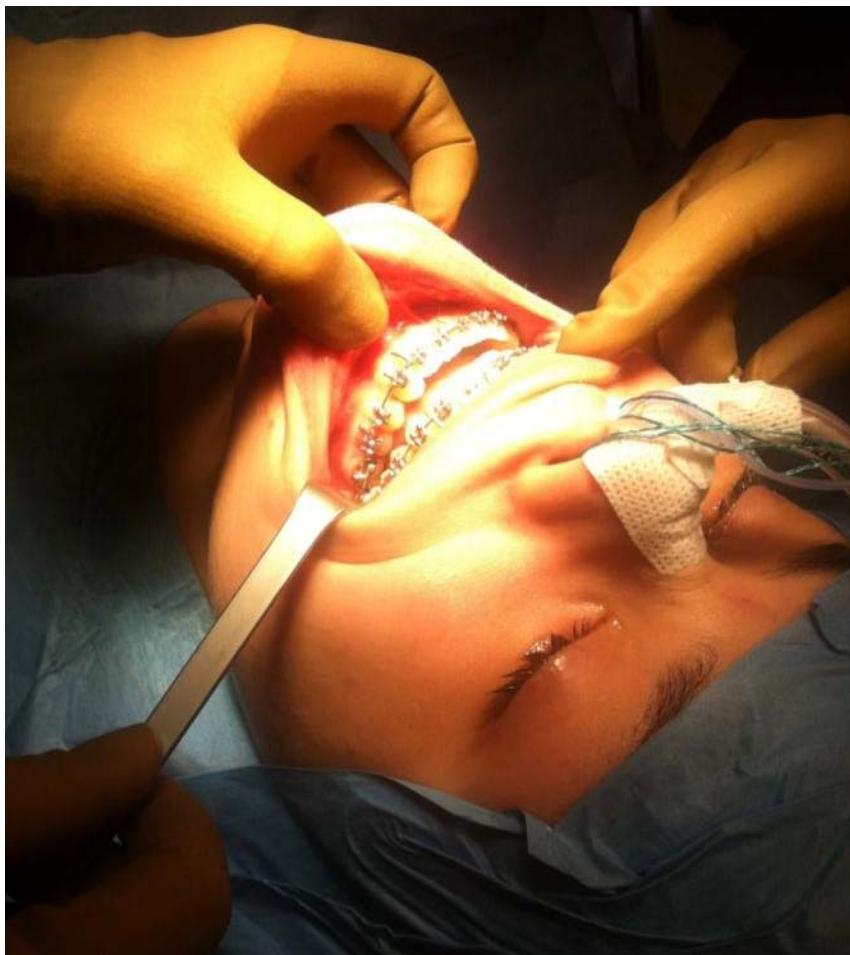
dne: petek

Primek in ime, datum rojstva	Š	Redn.	Predoperativna diagnoza Posebnosti (MRSA, alergija, CIT...)	Predvidena operacija Posebnosti: op. položaj, posebni instrumenti, implantati, preoperativni postopki: antibiotik, krvni derivati.
Mikolič Mark, 2005	A	1	Dens supernumeratus 21	Izkles
Gros Urška, 1995	A	3	Apertognatizem, Skeletni R III	Bimaksilarna korekcija
Rebič Zdenko, 1960	A		Fr. orbitae, Fr. zyg. lat. dex.	Rep + OS

TRIAŽA-URG.	Koren, Kaltnekar
AMB I.	Gačnik, Sabo, Cilensek
AMB II., III.	V, Prodrič, Vozlič, Balon
OK	E, Koč., Polak, Kegl, Plankl
ODD	Peroša, Zupančič
OP	IH, Knez, Weber, Sember
KONZ.	Božič
PO važe	

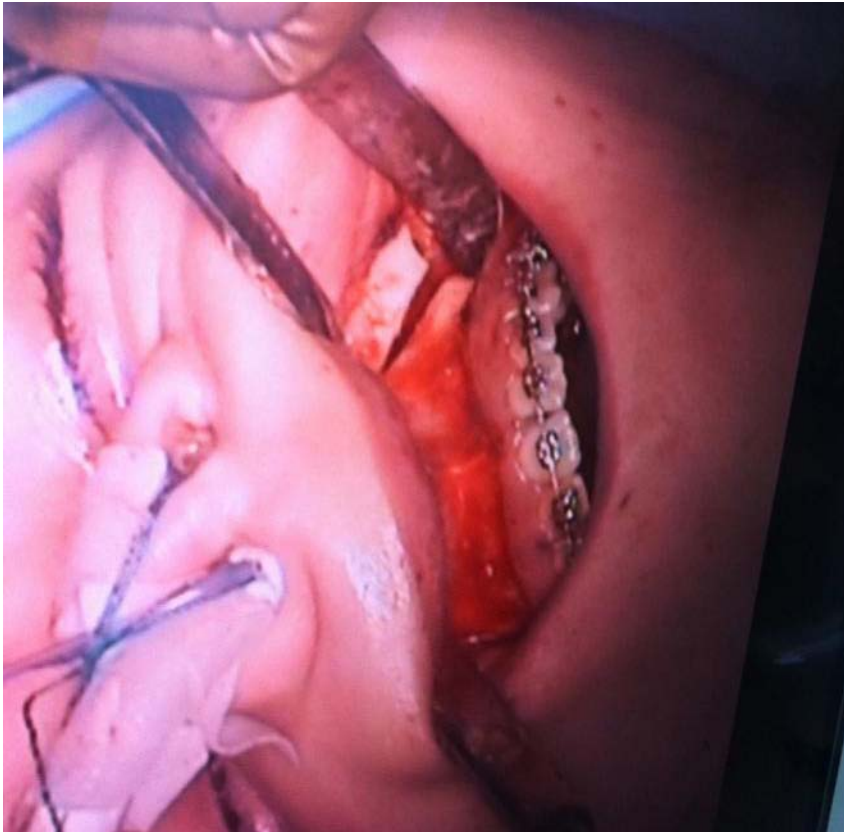

Профилен телеренген

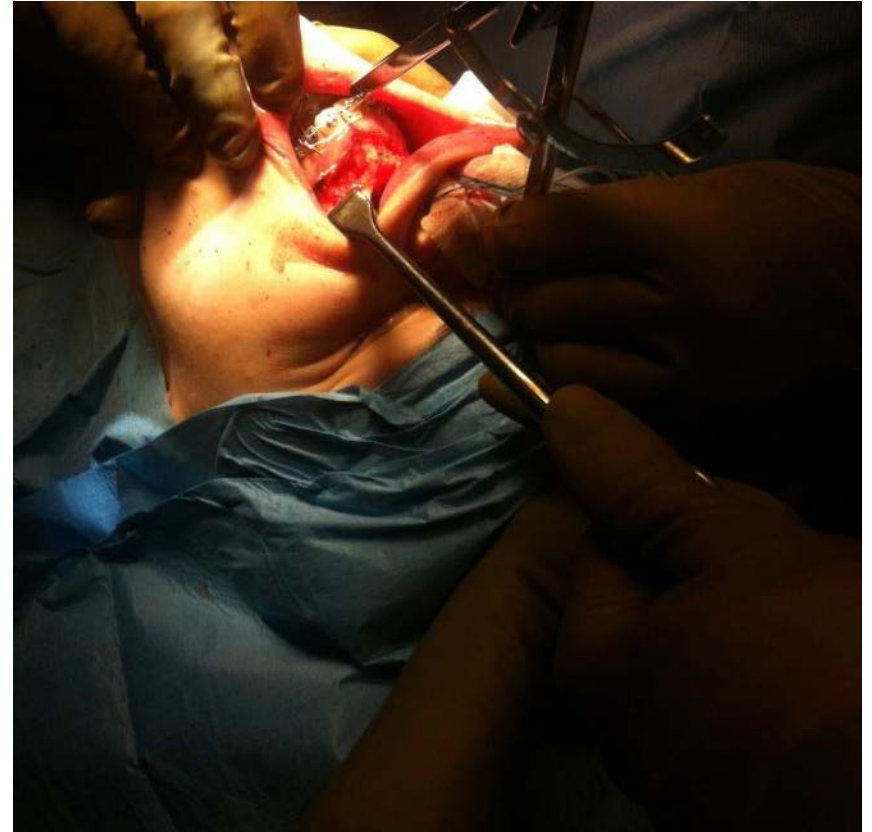

Остеотомија на максила

остеотомија

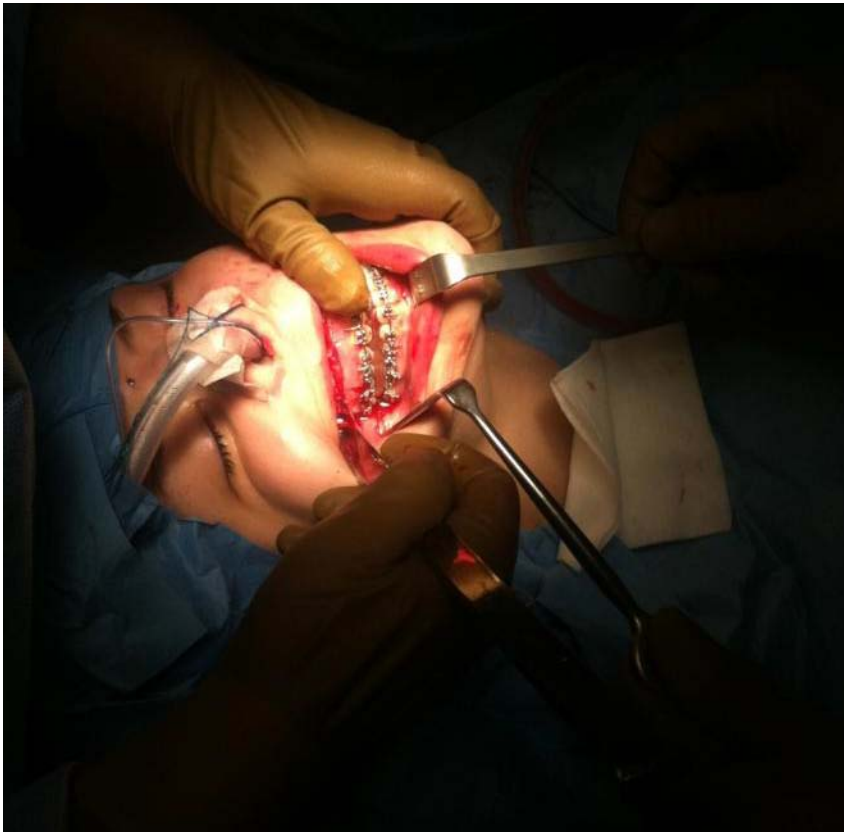


Мерење на вертикална позиција

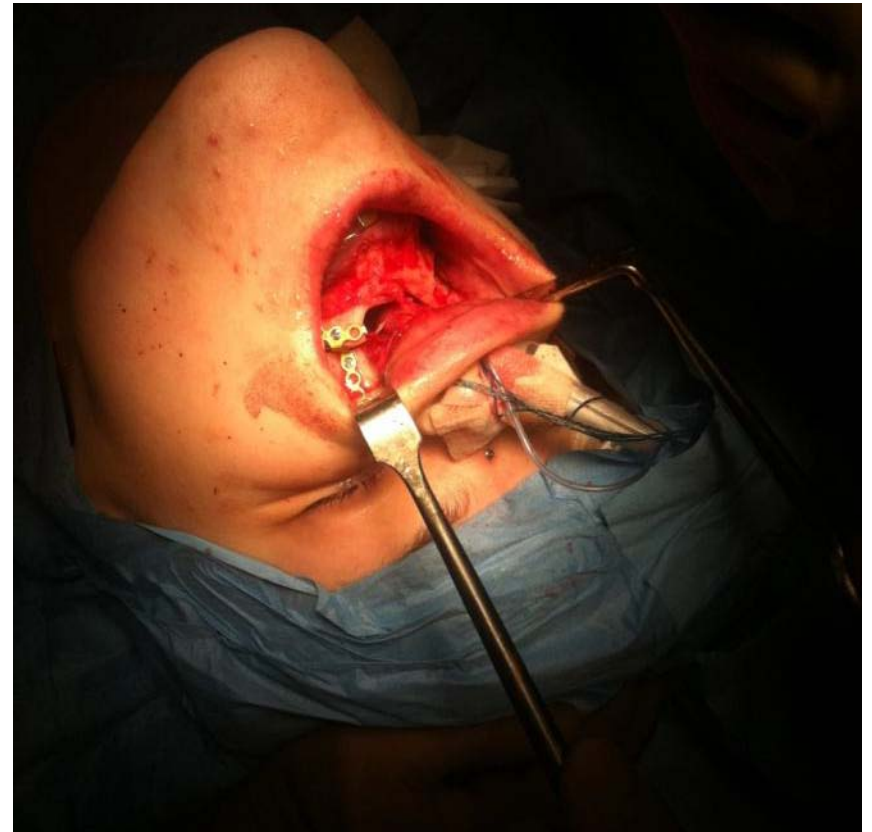

Позиција на горна вилица

Позиција на интернедијарен сплинт

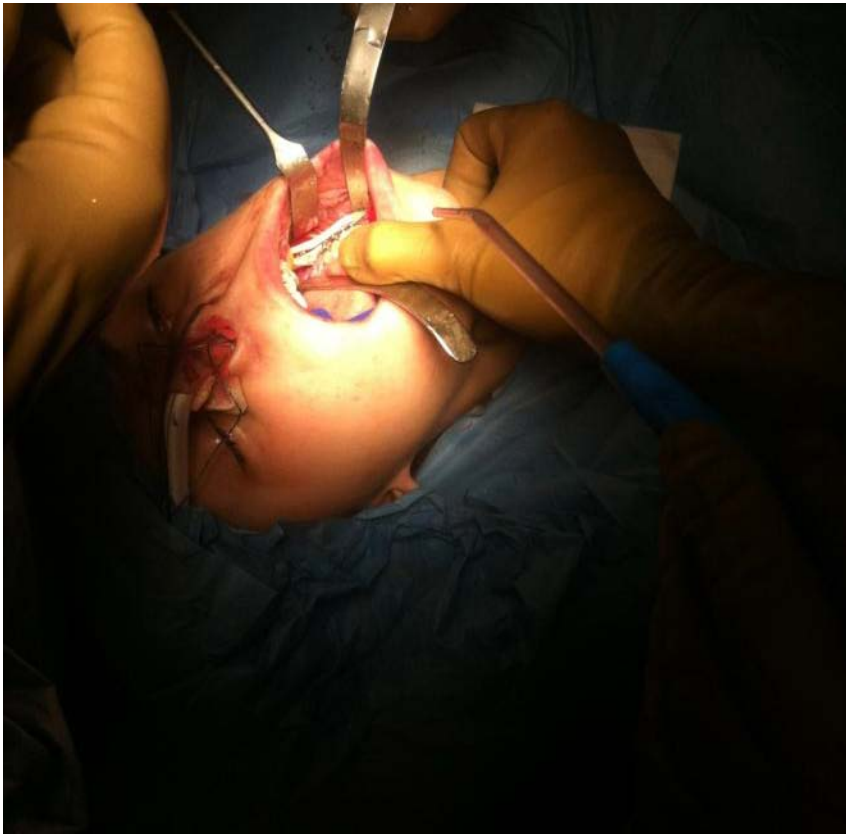


Остеосинтеза со плочки

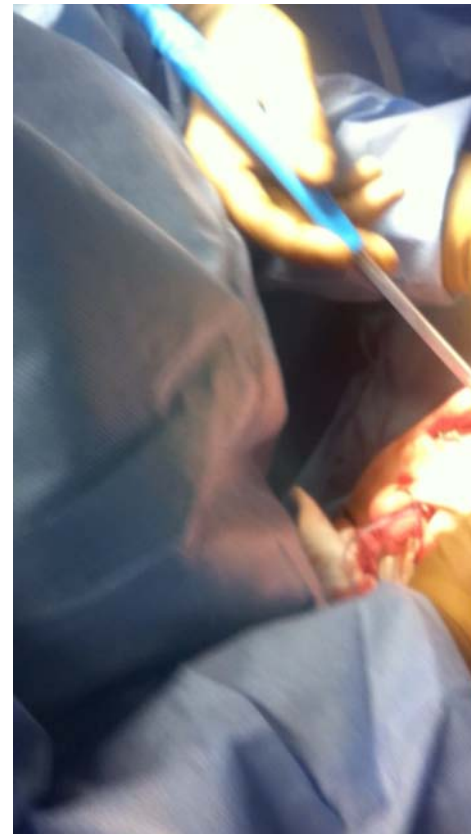

Остеотомија на долна вилица

Остеотомија на долна вилица

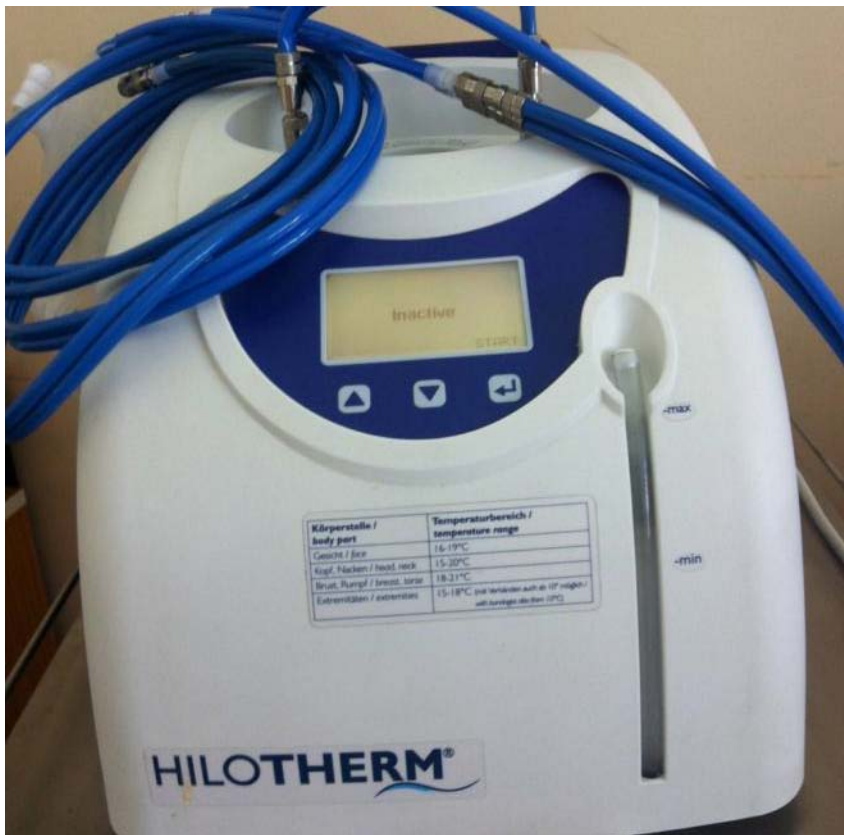

Остеосинтеза со екстраорален троакар

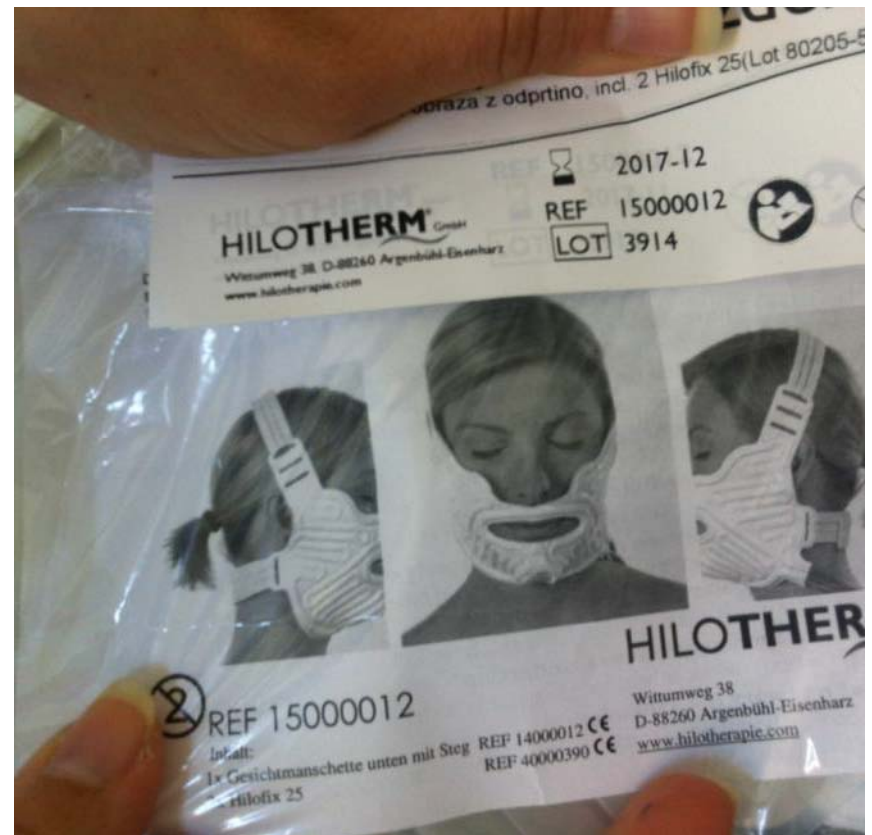

Постоперативен период

Апарат за редукција на едеми



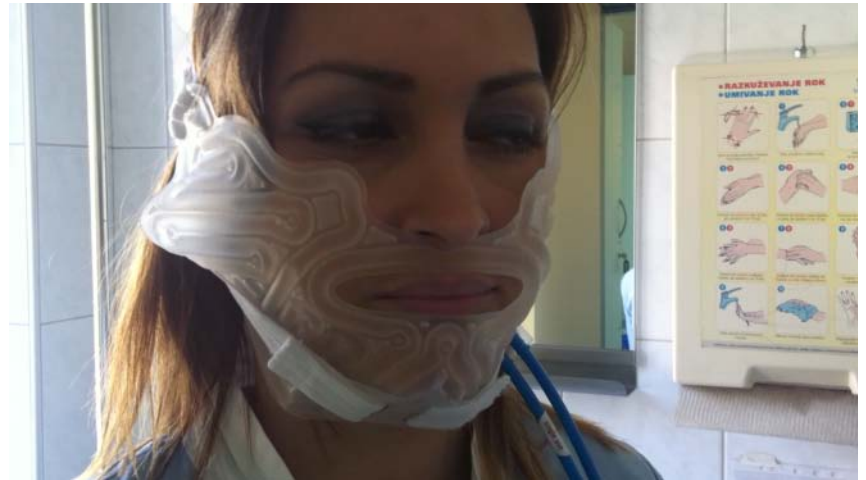маски



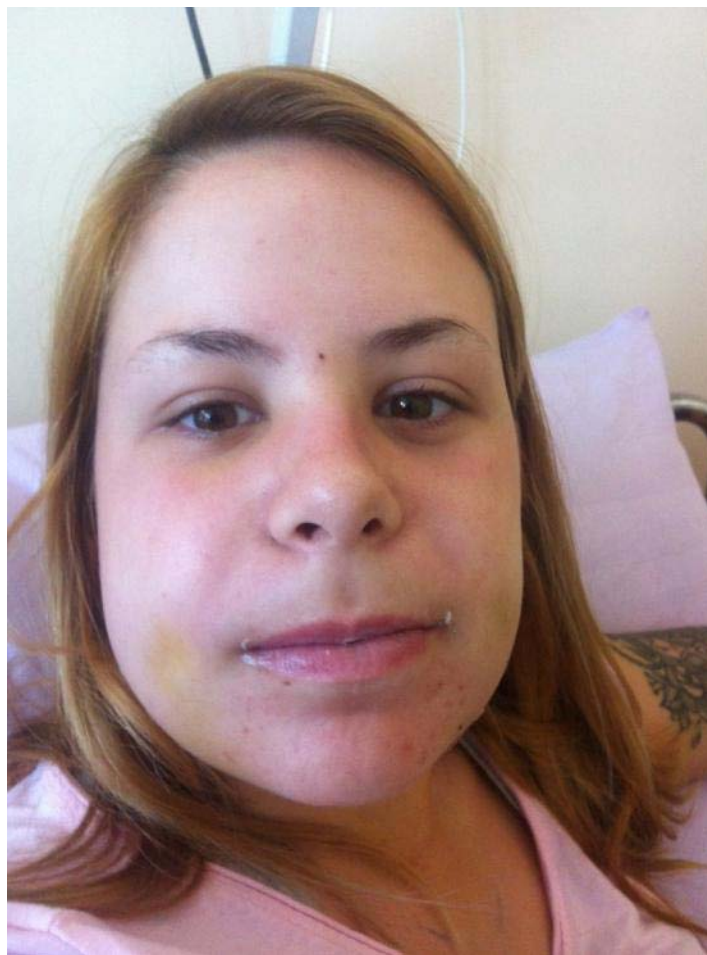
Маска со ладна вода



Начин на апликација



Петти постоперативен ден



Постоперативен РТГ

