

Универзитетска Клиника – Серахпаса, Истамбул

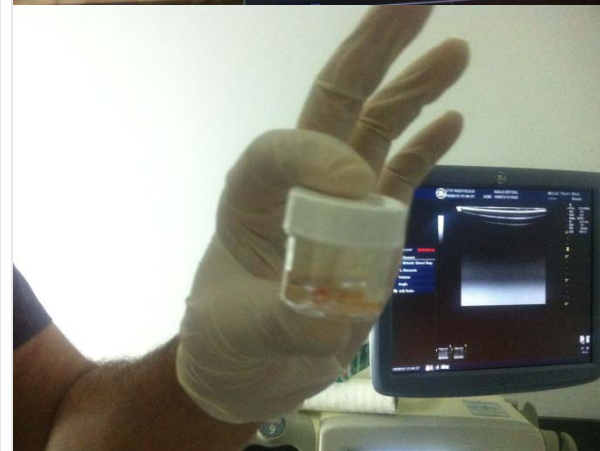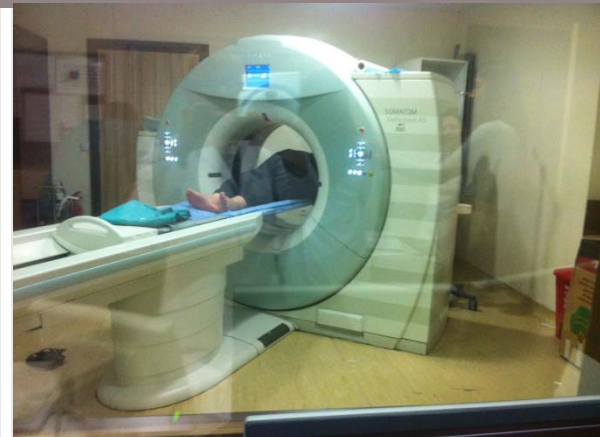Dr. Loreta Çeliku

07,06 – 03,07,2015

Ренгенолошка Клиника

- СТ
 - Беше организирана на одели
 - СТ на Глава
 - Торакс
 - Абдомен
 - Екстремитети

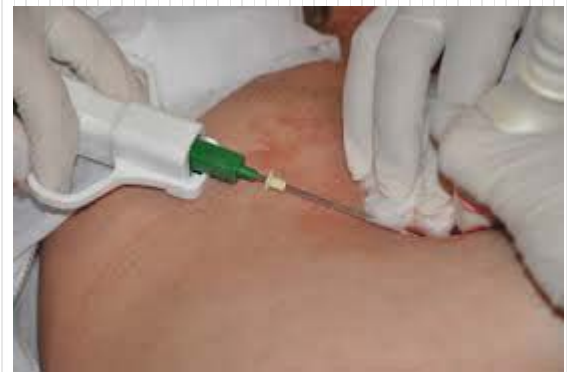
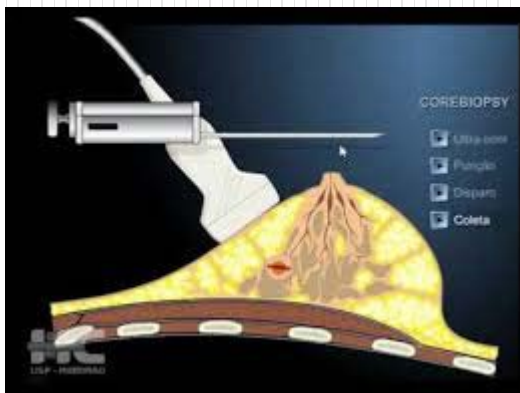
- Дијагностика на дојка
 - Мамографија
 - Ехо
 - Биопси и корбиопсиа

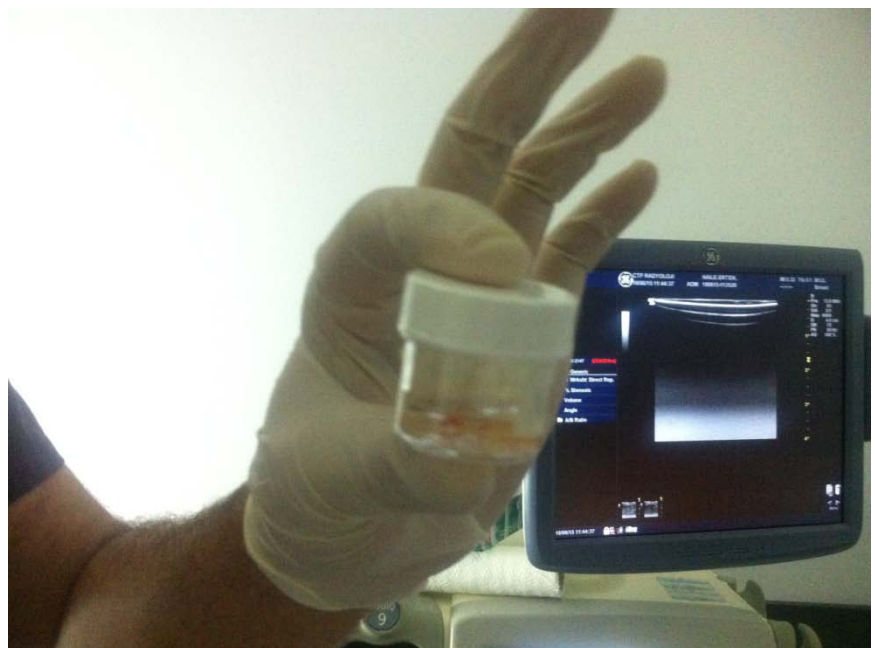
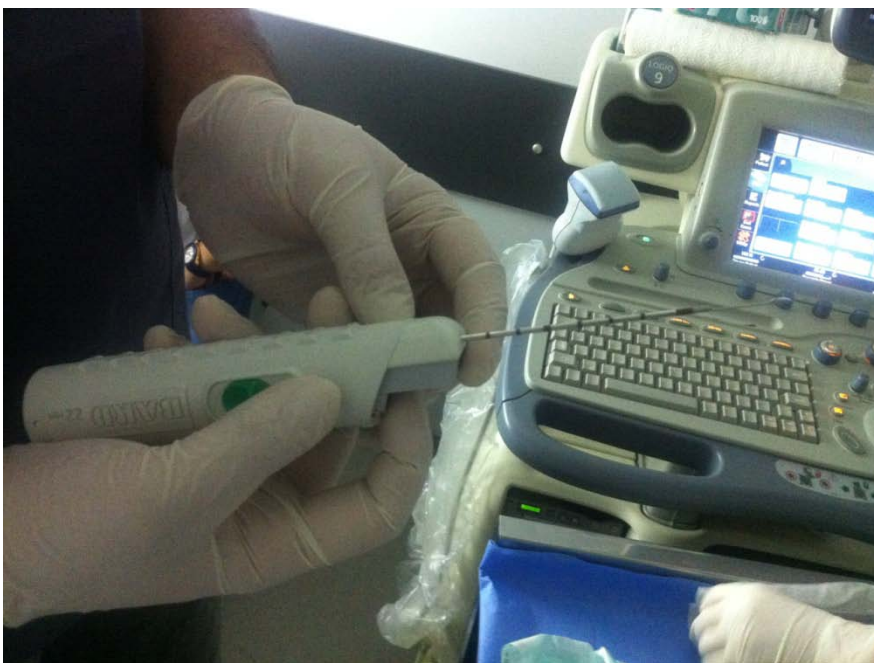
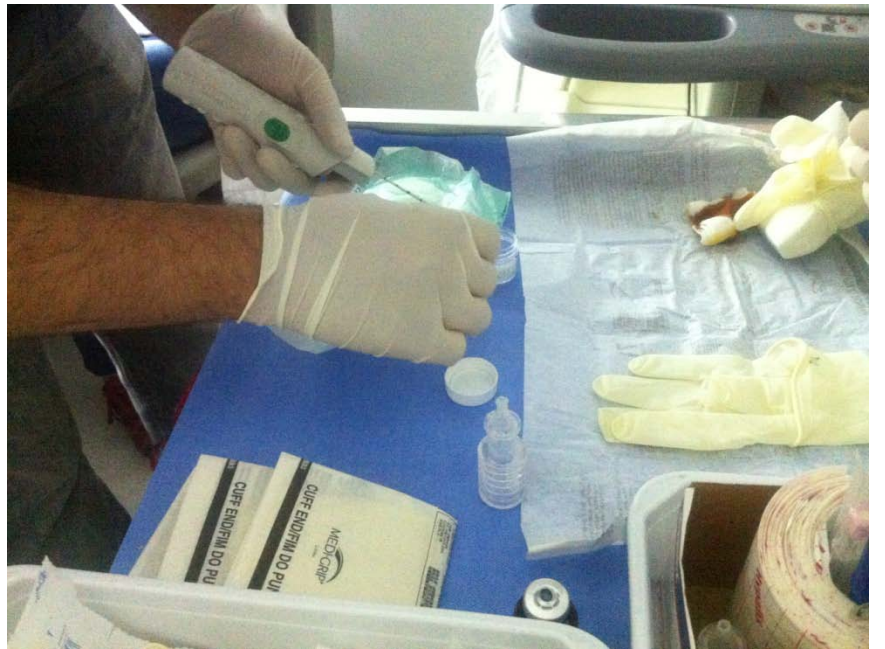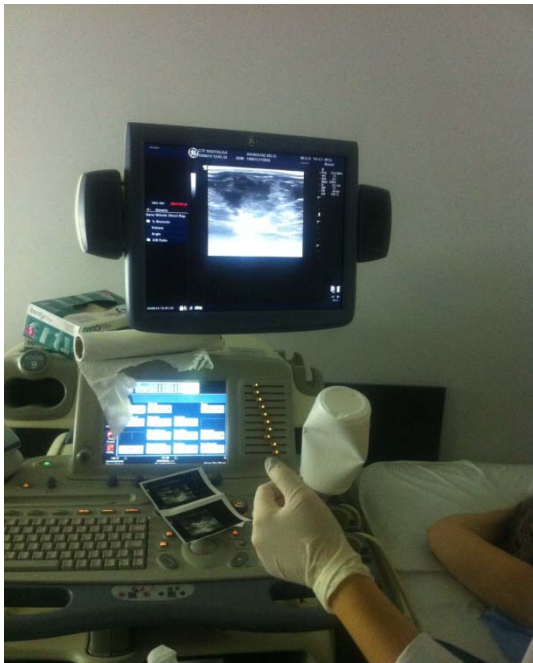Корбиопсиа

Корбиопсиа е дијагностичка метода за тумори на дојка

1. Мамографија
2. Ехо
3. Биопсија





Универзитетска клиника Сerrapasha:

од 7 јуни -3 јули бев на обука на рендгенолошки оддел.За тоа време работев на СТ и дијагностика на дојка.СТ беше организиран на одделни кабинети, посебно за глава, за екстремитети, за абдомен и за торакс. На секој оддел работеше посебна група. За секој извештај работеше професор, доктор и тој имаше на патронажа три специјализанти. Секој случај го работеше специјализант и после го дискутираше во група кај докторот. Специфични случаи еднаш неделно се дискутираат со професорот. За секој поинтересен случај се следи литература од интернет на англиски јазик. Ми беше поинтересно, биопсија на бели дробови преку СТ и COR биопсија на дојка. За една пациентка се правеше мамографија ПОТОВА ЕХО и ако беше суспектно се правеше cor биопсија на дојка. На некои пациентки преку термин а некои директно.

Метода COR биопсија

Оваа метода се прави за дијагностика на тумори со конгломерат маса. Се прави со ехо сонда, со специјална игла, шприц и посебно шише со течност. На почеток се локализира туморот со сонда, потоа се прави локална анестезија. После 5 минути со шприц и игла се зема материјал, кој директно се следи преку ехо апаратот. При земење на материјалот докторот со неколку боцкања зема од микс масата 4-5 пати и количина колку смета докторот. Земениот материјал се става во специјално шишенце и се носи на анализа во патологија. Откако се заврши со оваа метода местото на убодот се премачкува со бетадине и газа. Оваа метода трае кратко и пациентката не ја доживува непријатно.



Ви Благодарам! Ју Faleminderit!

