



Едукација во УК Серахпаса, Истанбул, Турција

ЈЗУ Клиничка болница - Битола

*Универзитетска Клиника по Радиологија Серахпаса, Истанбул, Турција
(26.Октомври-20.Ноември,2015 година)*

Д-р Ирена Трајчевска – специјализант по радиологија

28.12.2015 година





МИНИСТЕРСТВО ЗА ЗДРАВСТВО
РЕПУБЛИКА МАКЕДОНИЈА



www.mzh.gov.mk



- Факултетот започнал со работа 1827 год., во 1960 год. претрпува трансформација, а од 1967 год. го има денешниот статус.
- Тоа е комплекс од 20 згради на површина од 3500 м²
- Има капацитет од 2500 студенти, кои едукацијата ја вршат на турски или англиски јазик.



Мојата едукација од областа на радиологијата првите две недели се одвиваше на одделот за белодробна дијагностика каде што присуствував на читање на КТ, МР наоди и на вршење на трансторакални пункции со биопсии на суспектни маси за дијагностичка цел, кај однапред одредени и закажани пациенти.

Истите беа правени од страна на специјалисти радиологији, но и со активно учество на тамошните специјализанти.

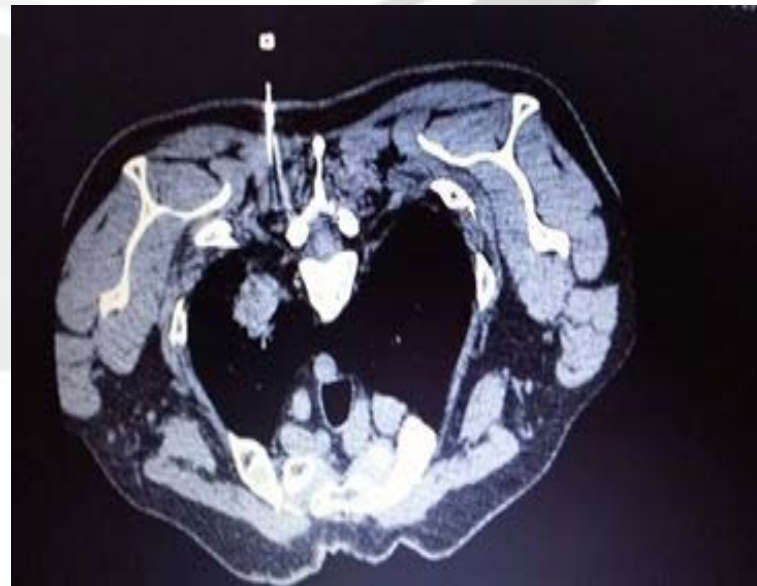
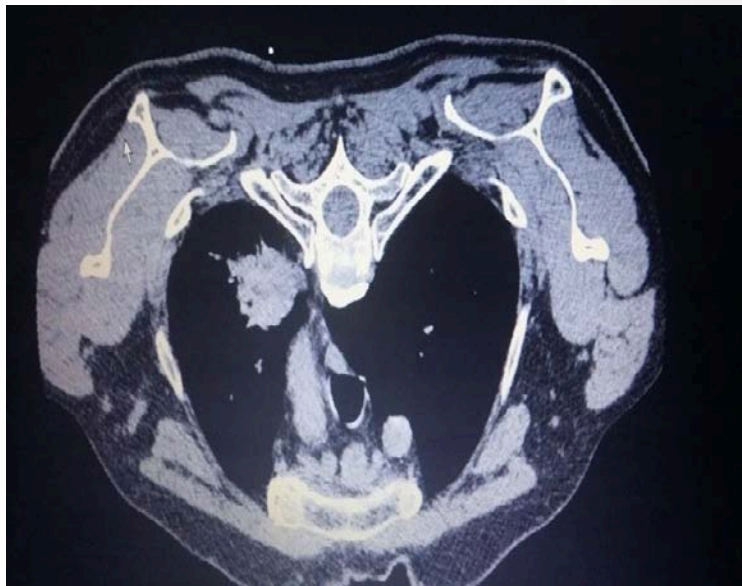


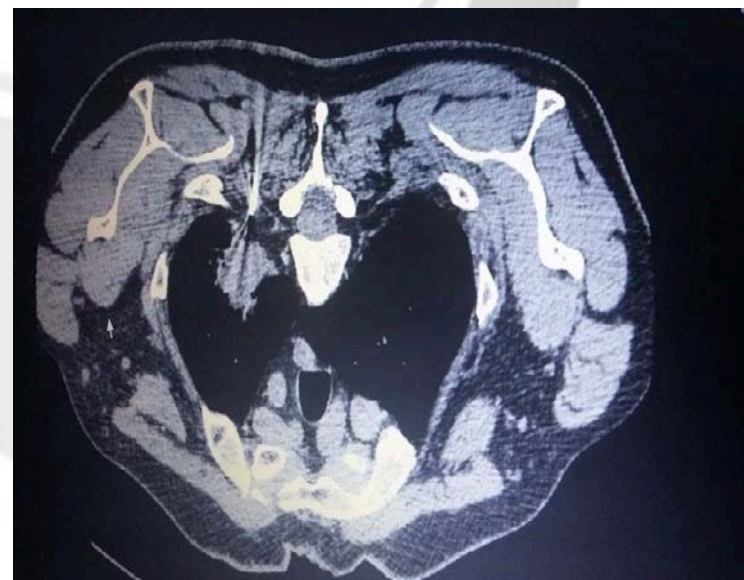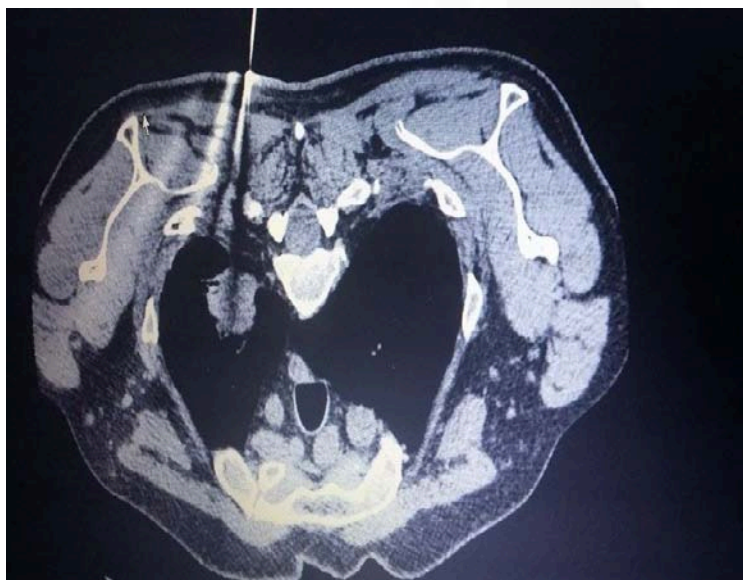- Трансторакалната иглена биопсија под КТ се прави со локална анестезија под стерилни услови. Со помош на КТ се контролира воведувањето и точното насочување на иглата до местото каде се наоѓа промената. Од суспектната лезија се зема примерок. Се земаат 2-3 примерока за патохистолошка анализа.
- Примероците ги превзема цитопатолог кој е присутен на самата интервенција.



Cor - биопсија на ТУ промена на ниво на апикален сегмент на горен резен на десно белодробие која има спикуловидна контура







- По завршувањето на интервенцијата се прави контролна КТ на белите дробови за да се исклучи пнеумоторакс и хеморагија.
- Компликации кои можат да настанат се :
пнеумоторакс, хеморагија во паренхим, воздушна емболија, супкутан емфизем.



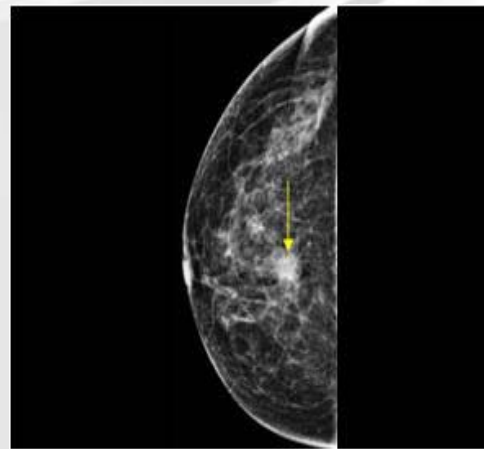
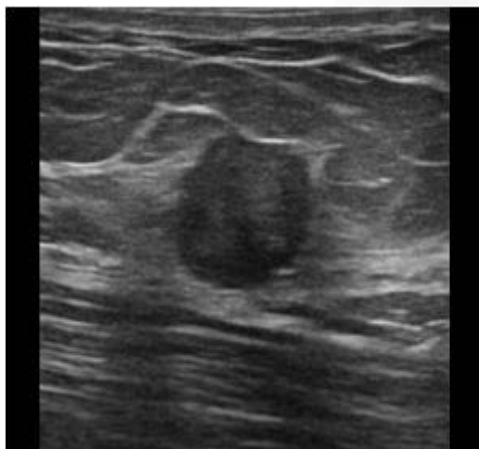


Во наредните две недели од едукацијата бев на одделот за дијагностика на заболувања на дојка. Присуствував на читање на мамографији, ултрасонографски прегледи на дојки, како и на аспирациони тенкоиглени и сог биопсии на суспектни патолошки промени во дојката.





Ултразвук и мамографија



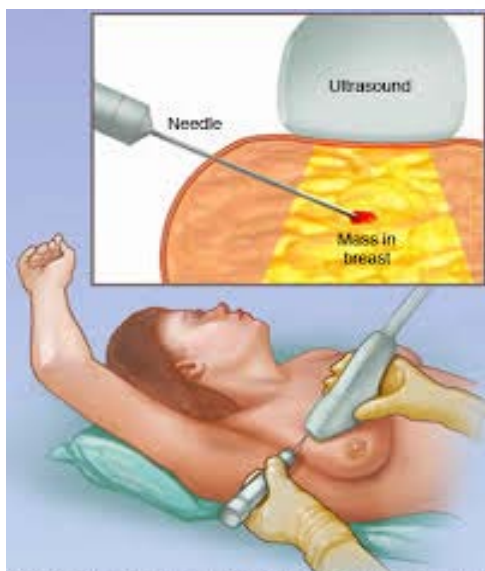


- Core биопсија е земање на примерок ткиво од јазол или сомнителен дел ткиво од дојка.
- Интервенцијата се прави под локална анестезија. До промената се влегува со игла под контрола на УЗ за да се земе ткивен цилиндер. Се вадат 3-5 цилиндри, со исто толку боцкања низ истиот отвор на кожата.
- Можни компликации се појава на хематом, дискомфорт и болка.
- Биопсијата ја изведуваа специјализанти под контрола на (специјалист, професор) радиолог, или самиот професор во зависност од тежината на случајот.

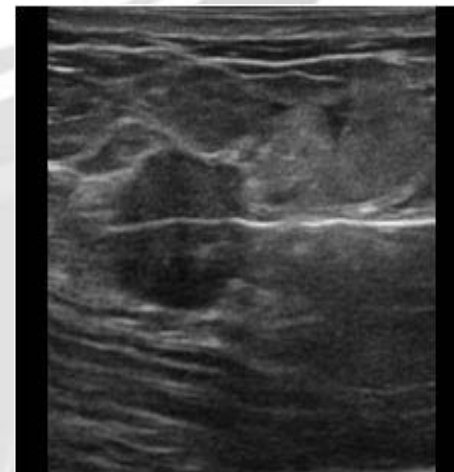
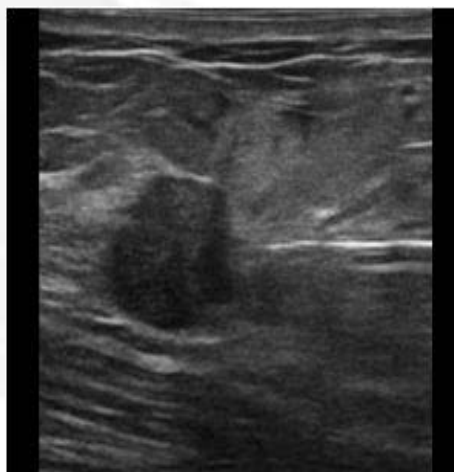




Core биопсија на дојка под ултразвук



© MAYO FOUNDATION FOR MEDICAL EDUCATION AND RESEARCH. ALL RIGHTS RESERVED.





- Благодарност до Министерството за здравство на Република Македонија за овозможената едукација во УК Serrahpasa, Истанбул, Турција.

