

Д-р Кристи Павиќевиќ, ЈЗУ  
Здравствен Дом, Битола

# Едукативен престој во ТОКУДА

СОФИЈА, Р. БУГАРИЈА

Во периодот од 28.02-18.03.2016, бев на едукација во МБАЛ „ТОКУДА“ – Софија, оддел неврологија.

Болницата ТОКУДА е првата приватна болница во Софија, изградена во 2006 година и е во Јапонска сопственост, во чиј состав влегуваат 1000 легла, 32 клиници и одделенија и 22 операциони сали.

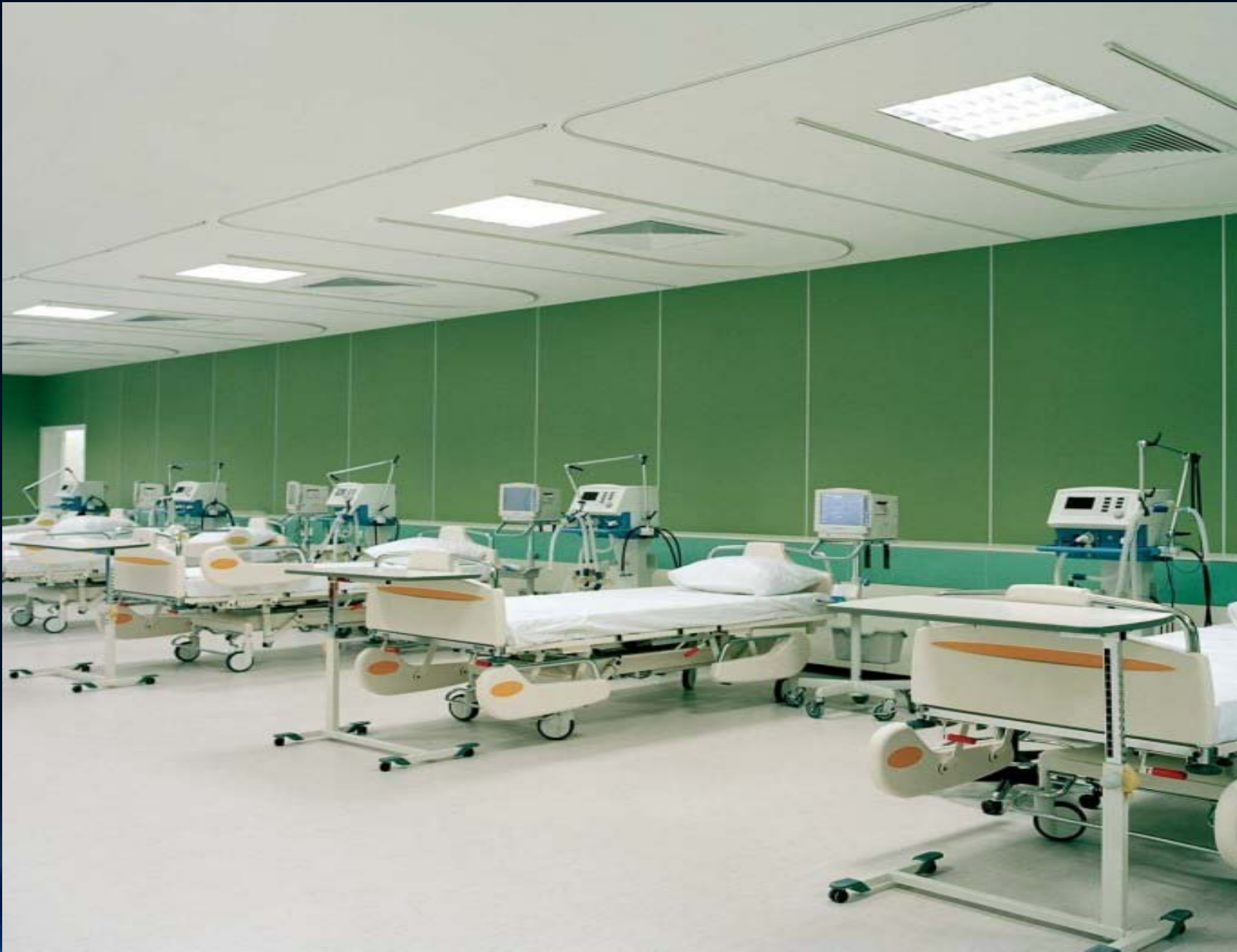

Мој ментор беше началникот Д-р Иван Стаиков, кој со својот пожртвуван и професионален однос, како кон пациентите, така и кон колегите, ме воодушеви, а мојот престој го збогати со многу нови искуства и знаења.

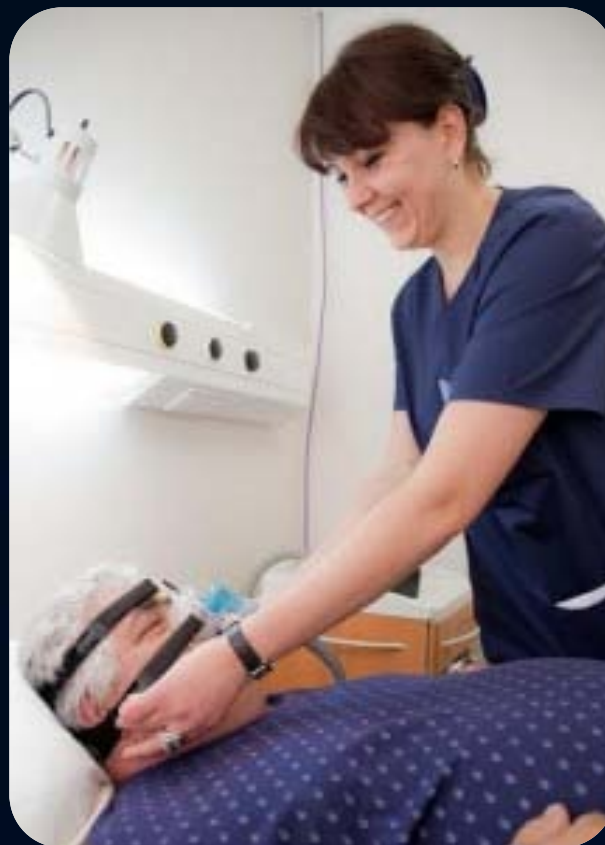Клиниката за неврологија е снабдена со најмодерна апаратура за дијагностика, лечење, и профилакса на болестите на централниот и периферниот нервен систем.


Одделот располага со 30 легла, секое снабдено со кислородна и аспирациона инсталација, подвижни кревети со промена на конфигурација на истите, во зависност од состојбата на пациентот.

Stroke Unit (интензивен васкуларен сектор – модерна организациона единица за лечење на мозочни инзулти, снабдена со 10 легла, со антидекубитални душеци и 24 часовно мониторирање на виталните показатели)



Лабораторија „пореметување на сон“ – снабдена со две легла, за дијагностика и лечење на пореметувањата на сонот – опструктивна и централна апнеа во сон – полиграфија за време на сон.








Едно незаборавно искуство

Од првиот ден секојдневно присуствував на дневните визити, бев запозната со сите случаи кои таму се лекуваат и воодушевена од љубезниот и професионален однос во болницата, каде се трудат пациентите да не се чувствуваат дека се во болница, бидејќи доброто расположение носи подобро лекување.

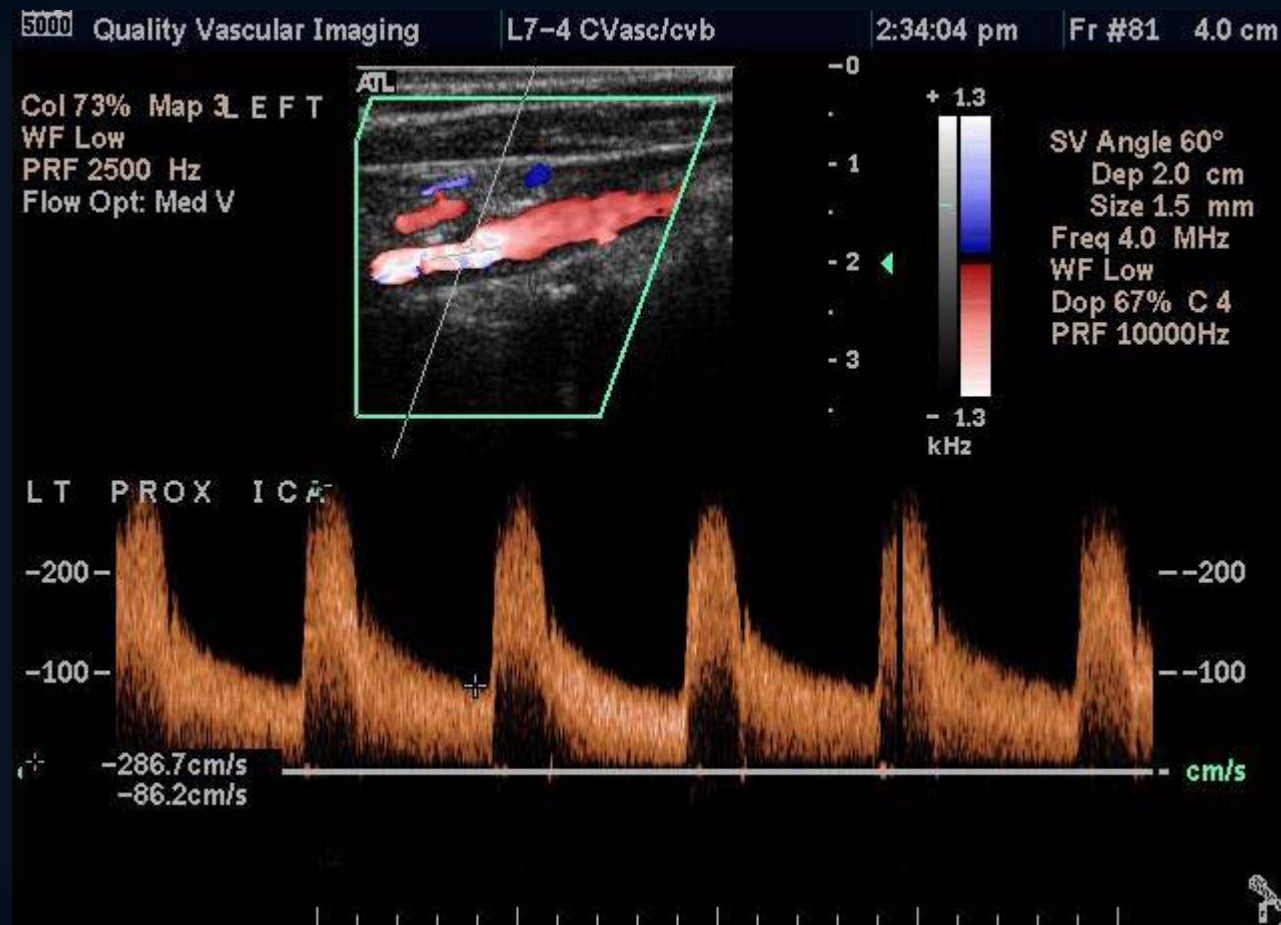
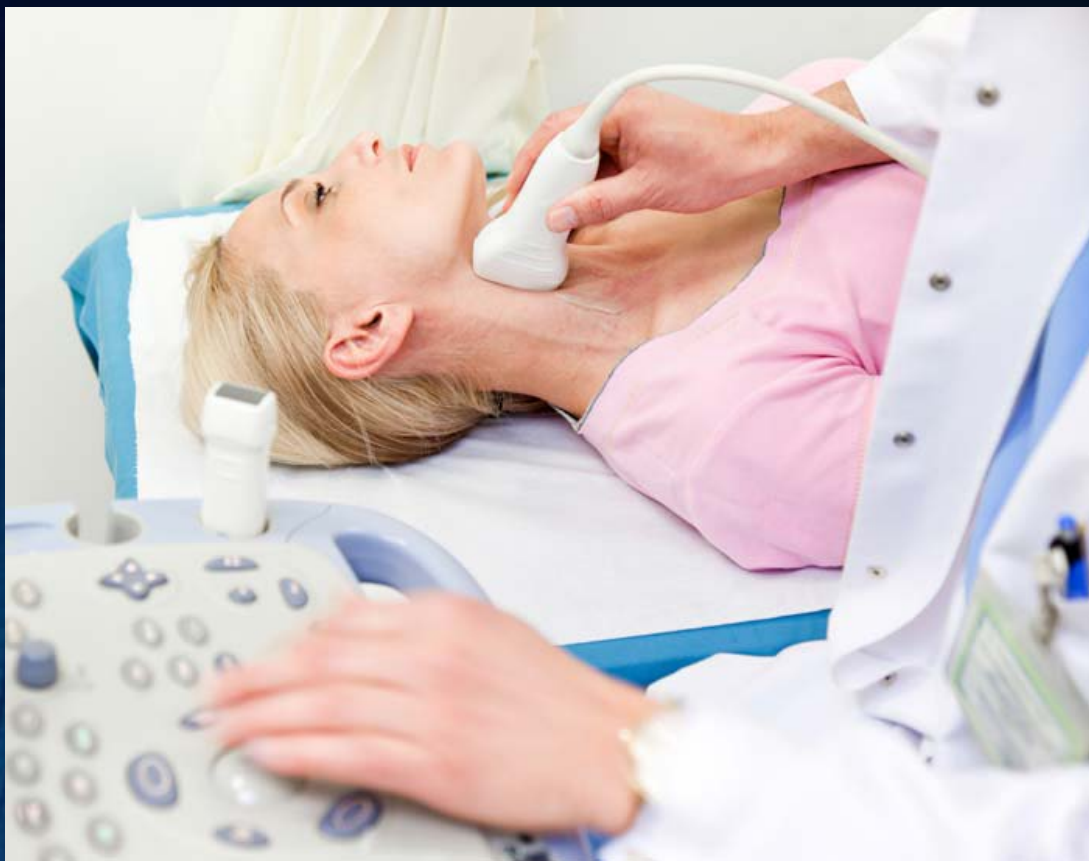По визитата, следуваше амбулантска работа, редовна и ургентна. Во ургентната амбуланта се запознав со системот за прием, обработка и тријажа на ургентните пациенти донесени со итна медицинска помош, квалификација на тежината на болест при што секој пациент се обележува со соодветна алка, процена за исполнување на критериуми за тромболиза кај акутни исхемични мозочни удари, интердисциплинарна соработка особено со одделот за анатомоморфолошка дијагностика: КТ и МР на глава.

Се запознав со работата на дијагностичките методи ЕЕГ и ЕХО дијагностика – доплер сонограф со кое снимање се гледа целиот мозочен крвоток.



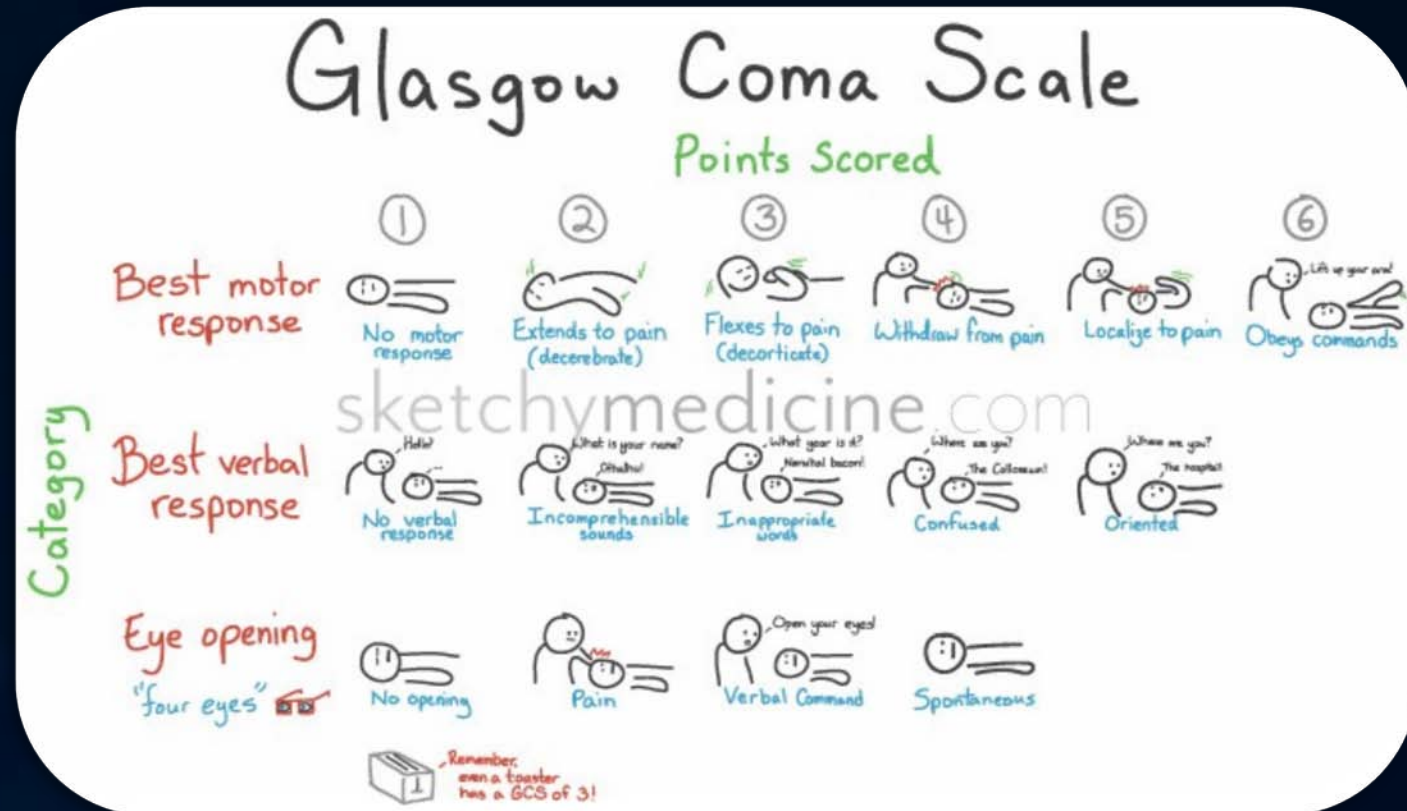

**Електроенцеелографска лаборатория**  
*клиника по "Неврология" в Токуда*



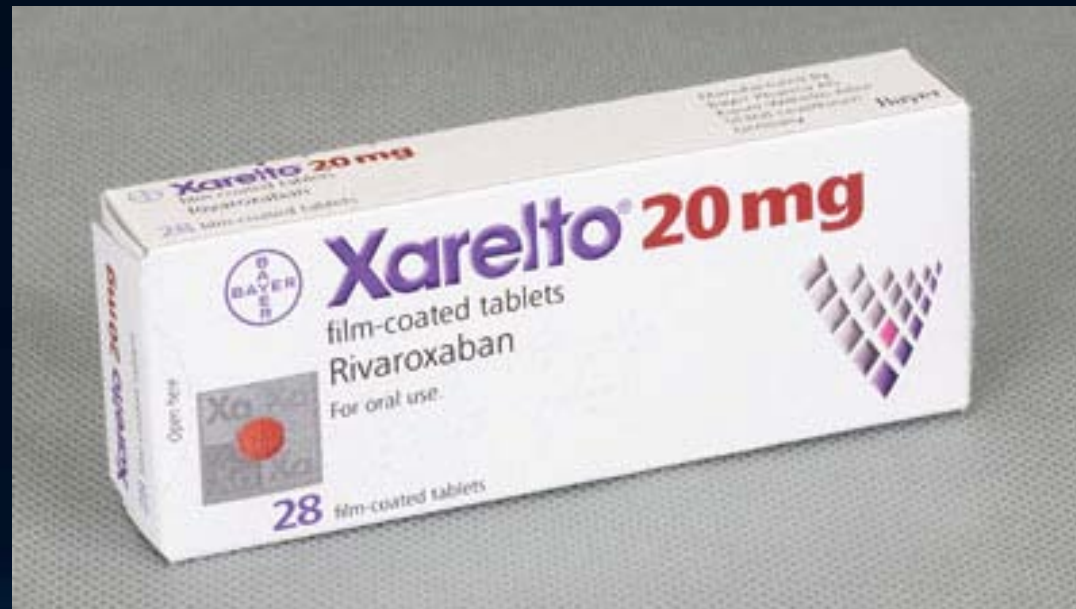Тоа е од големо значење за мене, затоа што на секое снимање на кое присуствував, бев детално запозната со изведбата и наодот.

Освен тоа, на главните визити, заедно со мојот ментор, вршев невролошки прегледи и категоризација на истите, со оценување по скала од 1 до 5 на сите невролошки испитувања, врз основа на тоа каков одговор пациентот дава, а доколку не, оценка на кома по Glasgow-Liege.

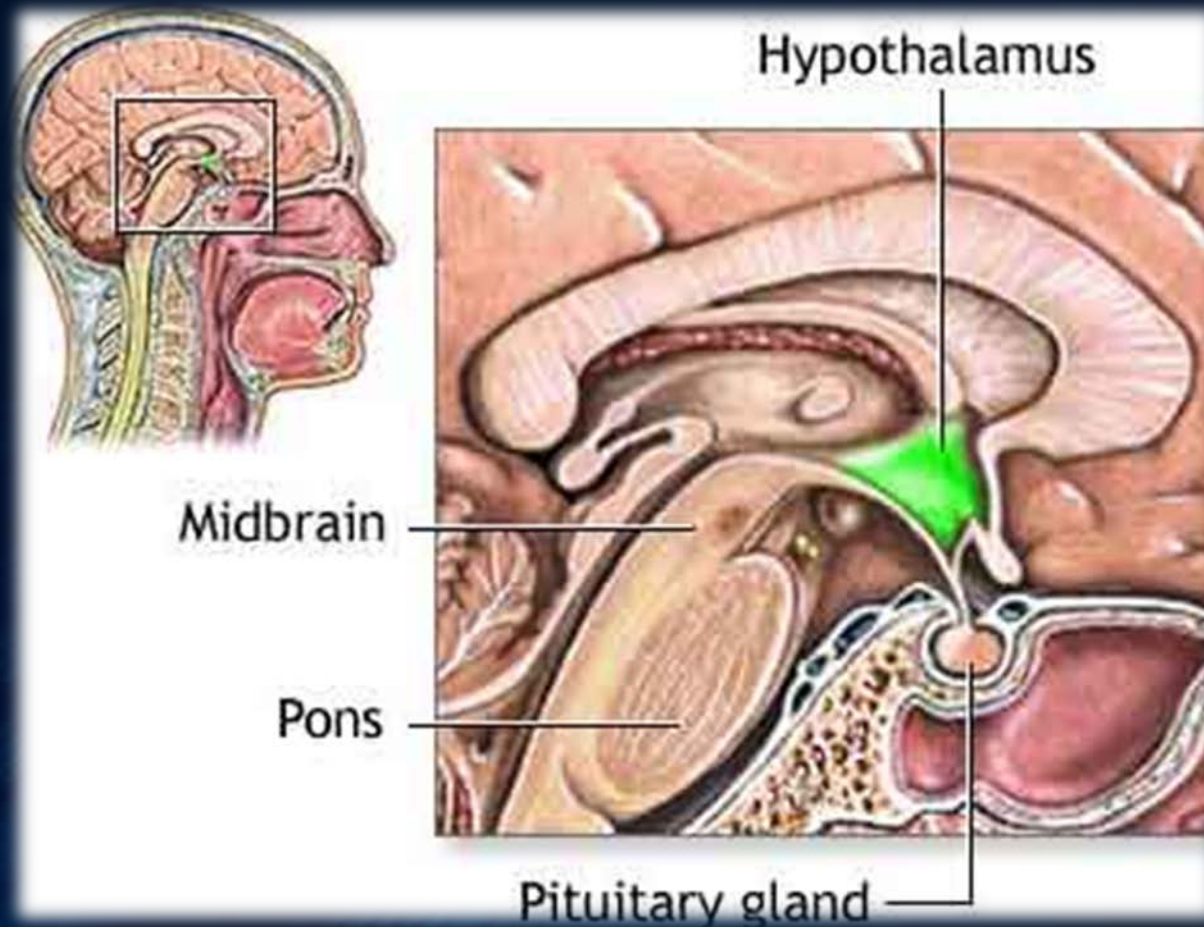


Од особено значење, и посебен акцент беа предавањата кои еднаш неделно ги одржуваше мојот ментор, Д-р Стаиков.

Бев детално запозната со антикоагулантната терапија, нејзина примена во спречување и лечење на мозочните инзулти, кога и како се дава, а особено за лекот Xarelto (ривароксабан), кој се дава орално. Неговото дозирање, индикации, контраиндикации и мерки на претпазливост при примена на лекот.



На мое особено задоволство, ми беше овозможено да извршам невролошки преглед кај два специфични случаи Parezis n. Facialis и Restless legs syndrome.



Многу успешна едукација, прекрасно искуство, голема благодарност до Министерството за Здравство што ми овозможи проширување на моите знаења во областа на неврологијата.

