


КОНТИНУИРАНО СТРУЧНО УСОВРШУВАЊЕ

ОБУКА ВО БОЛНИЦА ЧАПА - ТУРЦИЈА

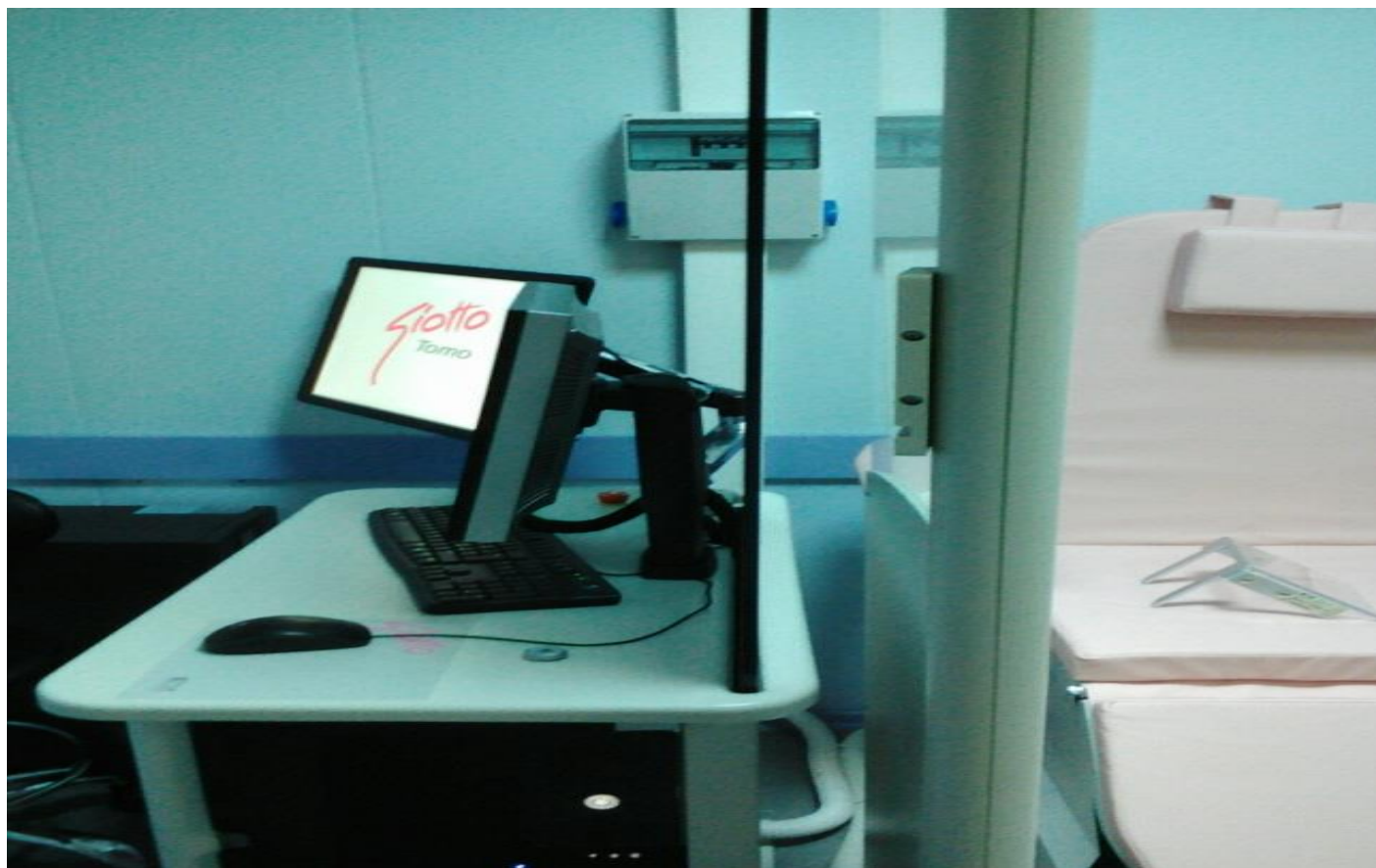Др. Татјана Сенева
специјалист радиолог





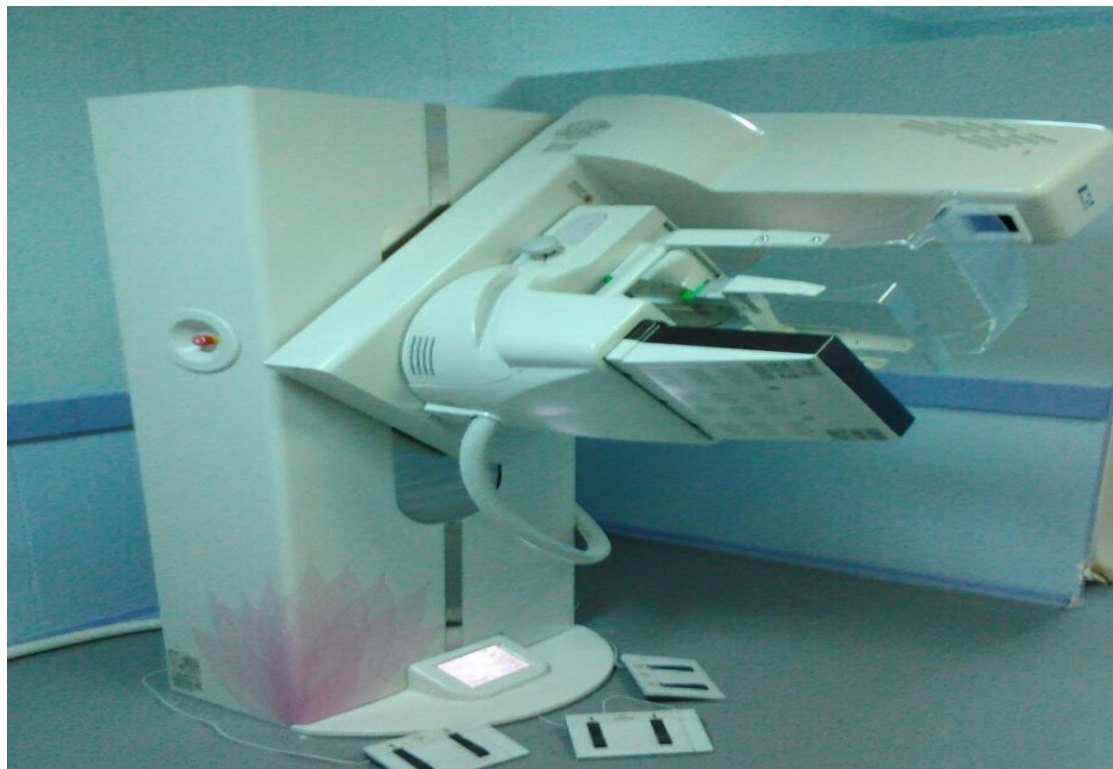Во периодот од 27 ноември до 23 декември, во склоп на владината програма за едукација на лекари специјалисти остварив четири неделен стручен престој во болницата Чапа во Истанбул, Р.Турција на оделот за радиодијагностика.





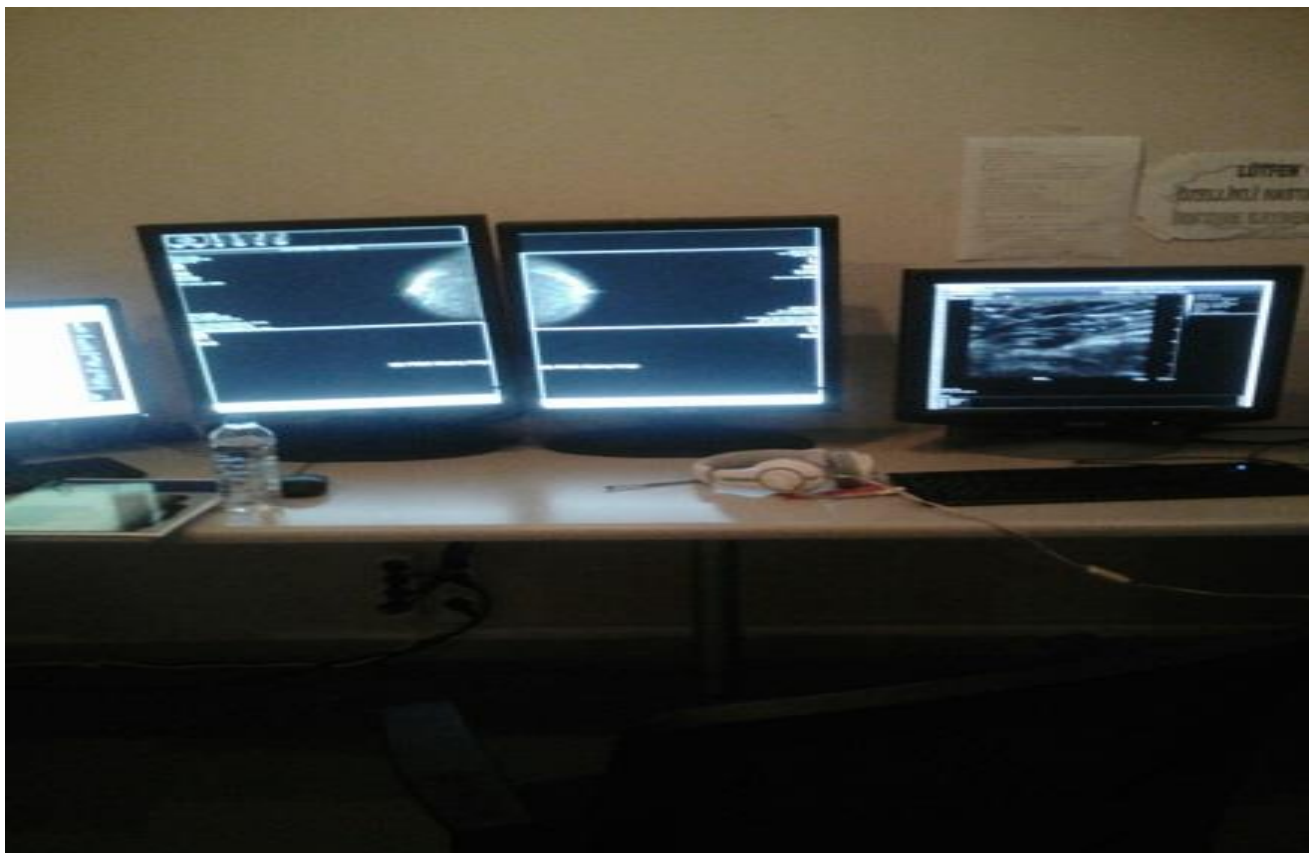
**ОДДЕЛЕНИЕТО ЗА РАДИОДИЈАГНОСТИКА Е
ОПРЕМЕНО СО МАГНЕТНА РЕЗОНАНЦА,
КОМПЈУТЕРСКА ТОМОГРАФИЈА, УЛТРАЗВУК, РЕНТГЕН
АПАРАТИ, ДИГИТАЛНА МАМОГРАФИЈА.**





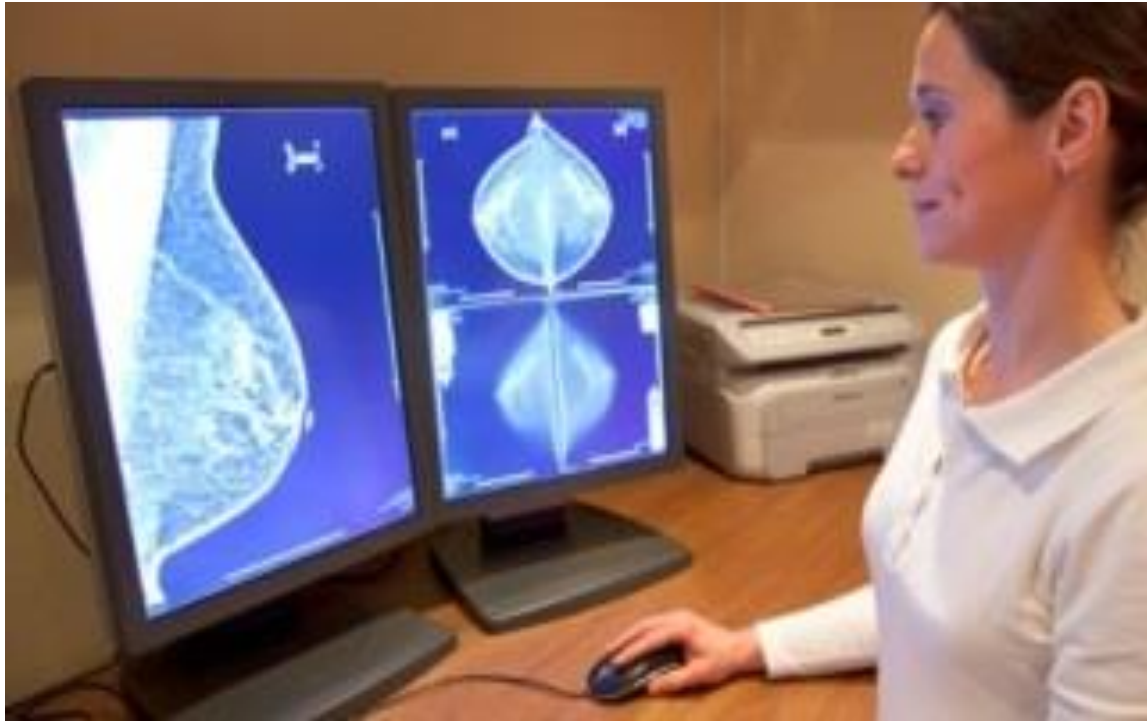**Во одделението за радиодијагностика
се наоѓа и посебен центар за скрининг
на рак на дојка и мамографија.**





Одделението нуди најразлични дијагностички процедури како дигитална мамографија, компјутерска асистирана дијагностика и ултразвук.





**ЗА ВРЕМЕ НА ПРЕСТОЈОТ ИМАВ МОЖНОСТ ЗА
ОПСЕРВАЦИЈА И ЕДУКАЦИЈА ОД НАШИТЕ
КОЛЕГИ ПРЕКУ КОНКРЕТНИ СЛУЧАЕВИ.
МОЈАТА ЦЕЛ БЕШЕ УСОВРШУВАЊЕ НА
ТЕХНИКАТА И ЗНАЕЊЕТО ВО УЛТРАЗВУЧНОТО
ИСЛЕДУВАЊЕ НА ДОЈКИ.**



СЛУЧАЈ 1:

ПАЦИЕНТКА ОД 33 ГОДИН, МАЖЕНА, МАЈКА НА ДВЕ ДЕЦА СЕ ЈАВИ НА КОНТРОЛА ЕДНА ГОДИНА ПО ПОСТАВУВАЊЕ НА ИМПЛАНТИ НА ГРАДИТЕ. НА УЛТРАЗВУЧНИОТ ПРЕГЛЕД КОНСТАНТИРАВМЕ РУПТУРА НА ИМПЛАНТОТ НА ДЕСНАТА ДОЈКА. ПАЦИЕНТКАТА ЈА ПРЕПРАТИВМЕ КАЈ ТОРАКАЛЕН ХИРУРГ ЗА ЗАМЕНА НА ИМПЛАНТОТ.



СЛУЧАЈ 2:

ПАЦИЕНТКА ОД 27 ГОДИНИ СЕ ЈАВИ НА ПРЕГЛЕД БИДЕЈЌИ НАПИПАЛА ТОПЧЕСТА ФОРМАЦИЈА – ГРУТКА НА ДЕСНАТА ГРАДА. ЗА ВРЕМЕ НА ЕХО ПРЕГЛЕДОТ ВО ГОРНИОТ ЛАТЕРАЛЕН КВАДРАНТ ЗАБЕЛЕЖАВМЕ ХИПЕРЕХОГЕНА ФОРМАЦИЈА СО ДИЈАМЕТАР 18 МИЛИМЕТРИ. ВО ПРИЛОГ НА ДИЈАГНОЗАТА ФИБРОАДЕНОМ ПРЕПРАТЕНА Е ЗА ХИРУРШКО ОТСТРАНУВАЊЕ.



ЗАКЛУЧОК:

**ПРЕСТОЈОТ ВО БОЛНИЦАТА МИ ОВОЗМОЖИ ОДЛИЧНА
РАЗМЕНА НА ИСКУСТВА СО КОЛЕГИ И СО ТОА МИ
ОТВОРИ МОЖНОСТ ЗА СТЕКНУВАЊЕ И УСОВРШУВАЊЕ
НА ТЕХНИКИ КОИ МОЖАМ ДА ГИ ПРИМЕНУВАМ ВО
СЕКОЈДНЕВНОТО РАБОТНО ИСКУСТВО.**



**САКАМ ДА ИЗРАЗАМ БЛАГОДАРНОСТ ДО
РАБОТНАТА ОРГАНИЗАЦИЈА ЈЗУ ПРОБИШТИП
КАКО И ДО МИНИСТЕРСТВО ЗА ЗДРАВСТВО, ШТО
МИ ОВОЗМОЖИЈА ПРИЛИКА ДА СТЕКНАМ НОВИ
ИСКУСТВА ОД ОБЛАСТА ЕХО НА ДОЈКА.**

